

**CONTRIBUCION A LA TECNICA DEL TRATAMIENTO
DE LAS FISTULAS ANALES COMPLETAS
EXTRA - ESFINTERIANAS**

Eduardo PALMA, Medulio PEREZ FONTANA y Adalberto ITHURRALDE

Presenta en la Sesión del 14 de Mayo de 1941

Es frecuente que se conceptúe un problema de fácil realización, el tratamiento de las fístulas anales completas extraesfinterianas. Nosotros, por el contrario, lo consideramos un problema relativamente difícil, habiendo tenido ocasión de observar en varios casos fracasos en el tratamiento, ya sea por incontinencia rectal o por recidiva de la fístula, a pesar de tratarse de pacientes, sin taras generales. Eso nos llevó a interesarnos especialmente en el tema.

Nos referimos exclusivamente a las fístulas anales de causa exclusivamente local, en pacientes sin procesos generales, que compliquen la fístula, es decir, sin lesiones tuberculosas, sifilíticas, etc.

El tratamiento médico de las fístulas anales completas extraesfinterianas, por medio de la pasta bismutada es prácticamente inoperante. Si bien se han publicado algunos éxitos mediante su empleo, nosotros no hemos obtenido con ella resultado alguno.

Puede decirse, de acuerdo con Buie, que estas fístulas sólo tienen tratamiento quirúrgico.

1º) Sección de todos los tejidos, desde la luz del trayecto fistuloso, hasta el canal anal, cuidando que no queden sin incidir trayectos, ni recesos.

Esta técnica permite obtener indudablemente frecuentes

curaciones, pero presenta un porcentaje no despreciable de incontinencias. Mismo las técnicas más depuradas, con incisión radial del esfínter, sección en dos tiempos, sutura del esfínter, etc., presentan cierto número de incontinencias, aunque parciales.

2º) Extirpación amplia de la fístula, con los tejidos perifistulosos y todos los recesos, acodaduras, fondos de saco, etc. que pueden existir, pero respetando cuidadosamente los esfínteres.

Estas técnicas no producen incontinencia, pero en cambio, tienen un porcentaje importante de recidivas.

3º) La combinación de los procedimientos anteriores en uno o dos actos quirúrgicos.

Correctamente efectuado en 2 tiempos, es quizás el procedimiento que da mejores resultados, pero seccionándose el esfínter, puede dar también incontinencia.

4º) Extirpación de los trayectos fistulosos conservando el esfínter, y luego, descenso de la mucosa rectal previa resección de la parte inferior de la mucosa, de manera de recubrir con la parte sana la zona fistulosa, de acuerdo con la técnica de Cuneo y Picot.

Este último procedimiento es complicado, y no está exento de secuelas, ya sea la recidiva o la estrechez anal. No tenemos a su respecto experiencia alguna.

Hemos deseado aplicar una técnica que, a la vez que permitiese cumplir con los principios esenciales del tratamiento quirúrgico de estas fístulas, nos permitiese conservar los esfínteres del ano.

Los principios son: 1º) La apertura amplia, o resección del orificio fistuloso externo; 2º) la exeresis del trayecto con los tejidos perifistulosos; 3º) la desaparición del orificio profundo anal o rectal de la fístula, ya sea por sutura o por sección longitudinal amplia de la mucosa; 4º) asegurar un buen drenaje que permita la reparación de las heridas operatorias, con granulación del fondo a la superficie, sin posibilidad de recidivas.

Uno de los problemas importantes, en el tratamiento de estas fístulas, es el de hacer desaparecer el orificio profundo, pues mientras él persista, a través de esa solución de continuidad de la mucosa ano - rectal enferma, se reproduce el pasaje de contenido intestinal, la infección repetida de la zona operatoria y por tanto, la posibilidad de recidiva fistulosa.

Nos pareció que era posible efectuar la combinación de los procedimientos quirúrgicos señalados en 1º y 2º término, es decir, la resección amplia del trayecto fistuloso, y luego la sección longitudinal de la mucosa anal, para hacer desaparecer como tal el orificio profundo, incidiendo la mucosa a partir de él hasta la línea ano-cutánea externa, al mismo tiempo que se conservaban los

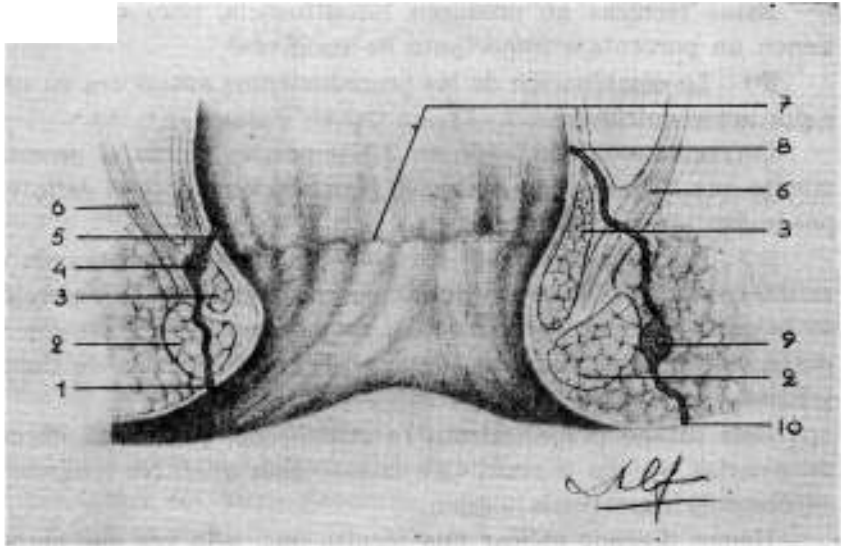


FIG. 1. (Esquemática)

1. Orificio externo de fístula transesfinsteriana; 2. Esfínter externo; 3. Esfínter interno; 4. Fístula transesfinsteriana; 5. Su orificio profundo; 6. Elevador de lano; 7. Línea ano-rectal; 8. Orificio profundo, de fístula extraesfinsteriana; 9-10. Orificio externo de fístula extraesfinsteriana.

esfínteres. Esto nos pareció posible, gracias a la existencia del plano celuloso clivable que existe entre la mucosa del canal anal y los esfínteres.

Hasta ahora hemos aplicado el procedimiento en sólo tres casos, pero en ellos se han obtenido excelentes resultados.

Obs. 1. — Enfermo J. T., 29 años, español, casado. Fístula anal comunicante, extra-esfinsteriana, con un año y medio de evolución y consecutiva a un absceso anal. El orificio externo de la fístula se encuentra al nivel de las IX y el orificio profundo, anal, a las XII, horarias. Hace 6 meses, se realizó por otro cirujano, la resección de la fístula, recidivando posteriormente. Con fecha 6 de Setiembre 1935, lo intervenimos (Dr. Palma y Pte.

Martínez Prado), previa anestesia epidural, efectuando la resección de todo el trayecto fistuloso de manera amplia, y dejando un taponamiento extendido con gasa yodoformada. No obstante los cuidados post-operatorios se produjo la recidiva de la fístula.

Con fecha 9 de Setiembre 1938, se reinterviene al paciente: Dr. Palma y Pte. Batalla; anestesia epidural. Dilatación del ano; inyección de azul de metileno por la fístula. Resección amplia de todo el trayecto fistuloso con sus recesos y tejidos perifistulosos, hasta llegar a la mucosa ano-rectal.

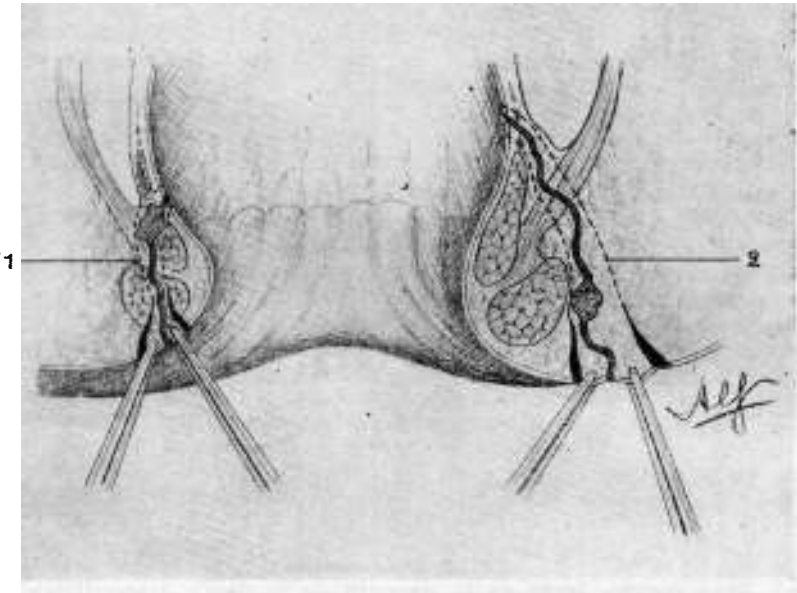


FIG. 2

Esquema de resección de los trayectos fistulosos; 1. Resección de la fístula comunicante transesfinteriana; 2. Resección de la fístula comunicante extrasfinteriana.

Incisión de 2 cm. en la margen del ano; "clivaje" entre la mucosa del canal anal y los esfínteres, hasta llegar a la zona fistulosa profunda. Sección longitudinal de la mucosa decolada hasta el orificio profundo de la fístula. Gran tapón de gasa, para drenaje, dentro del canal anal. Pequeña mecha de drenaje de la zona fistulosa extraesfinteriana.

Excelente evolución. Curación sin recidivas.

●bs. N° 2.—Sr. P. R., Sala San Luis, Serv. del Prof. García Lagos. Fístula anal comunicante izquierda extra y transesfinteriana, de 2 años de evolución. El paciente ha sido operado infructuosamente en dos oportunidades. Intervención, 7 de marzo de 1939 (Drs. Palma y Luciano Martínez). Anestesia epidural; dilatación del ano; inyección de azul de metileno. Extir-

pación amplia del trayecto fistuloso, respetando los esfínteres, hasta llegar a la mucosa. Incisión en la línea ano-cutánea de 3 cm. frente al área fistulosa; decolamiento entre mucosa y esfínteres; incisión longitudinal de la mucosa decolada hasta llegar al orificio fistuloso profundo.

Excelente evolución. El enfermo reingresa en el mes de Julio 1940, sin recidiva fistulosa, y enviado para ser operado de una úlcera del duodeno. Gastroenterostomía posterior transmesocólica el 31 de Julio (Dr. Palma y Pte. Pietropinto). Alta el 19 de Agosto de 1940.

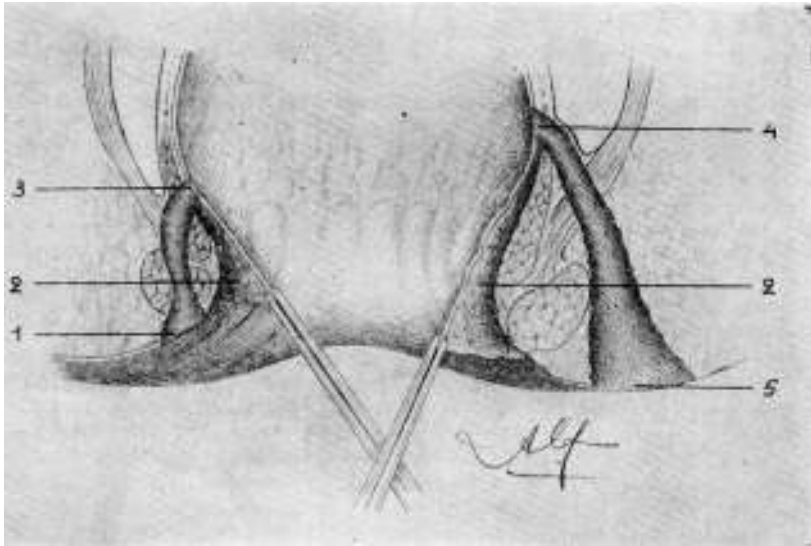


FIG. 3. (Esquemática)

- 1 - 3. Zona cruenta, luego de la resección de la fístula transesfinteriana.
- 4 - 5. Zona cruenta, luego de la resección de la fístula extraesfinteriana.
2. Decolamiento efectuado entre la mucosa del canal anal y los esfínteres, hasta llegar a los orificios profundos de los trayectos fistulosos.

Obs. N° 3. — Enferma Srta. M. D. — Sala Padre Ramón, Serv. del Prof. García Lagos. Fístula anal comunicante extra y trans-esfinteriana de tres meses de evolución. Intervención: Drs. Palma y M. Pérez Fontana; anestesia epidural; dilatación anal; inyección de azul de metileno en la fístula. Resección amplia del trayecto fistuloso, conservando los esfínteres. "Clivaje" de la mucosa, separándola de los esfínteres. Sección de la mucosa anal, longitudinalmente, hasta el orificio profundo de la fístula. Taponamiento. Excelente evolución.

La técnica que hemos realizado en estos tres casos es esencialmente sencilla, exigiendo sólo un poco de cuidado en su realización. Es sólo la combinación de diversas maniobras, perfectamente conocidas.

Luego de haber obtenido una buena anestesia, efectuamos siempre la dilatación del ano y la inyección de azul de metileno por el orificio externo de la fístula. Realizamos la extirpación de todo el trayecto fistuloso, con todos los recesos que puedan existir, cuidando sólo de respetar los esfínteres, y llegando hasta el orificio profundo de la fístula, es decir, hasta la mucosa. En caso

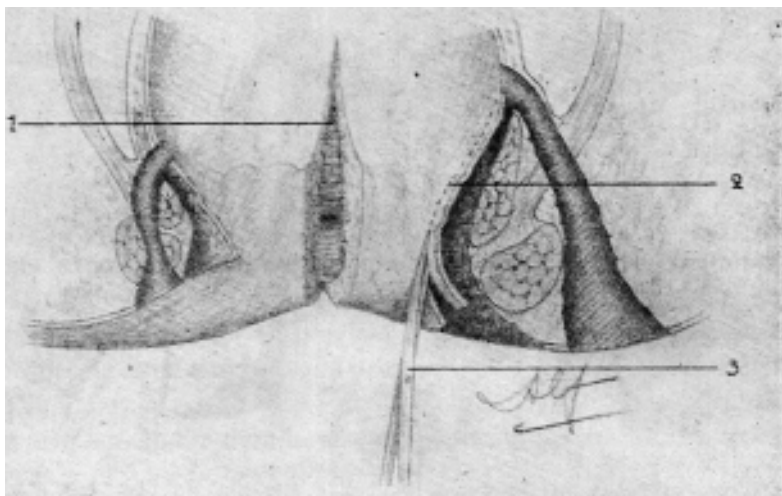


FIG. 4. (Esquemática)

1. Mucosa del canal anal seccionada longitudinalmente, hasta llegar a los orificios profundos de la fístula. — 2. Línea de sección.

de que una parte del trayecto sea transesfinteriano, tratamos de disociar y reclinar las fibras del esfínter, efectuando la extirpación más limitada posible de tejidos perifistulosos, y por tanto la menor destrucción de fibras musculares. El conjunto de tejidos fibrosos perifistulosos, es empleado como tractor, y se extirpa sólo cuando ya se ha llegado hasta el contacto de la mucosa, de la cual se extirpa un pequeño segmento que rodea el orificio profundo de la fístula.

Hecho esto, haremos una incisión de 2 a 3 cm. en la margen del ano, frente a la zona operatoria y con una pinza roma efectuamos con facilidad el "clivaje" entre mucosa y los esfínteres hasta llegar al orificio profundo de la fístula. Luego, incindimos

longitudinalmente la mucosa, desde la primera incisión en la margen del ano, hasta el orificio profundo de la fístula, es decir el lugar que se había alcanzado en la acción quirúrgica de extirpación de la fístula, por fuera de los esfínteres.

Colocamos un amplio tapón de gasa (impregnado de pomada de colargol al 5 %) en el interior del canal anal y parte baja del

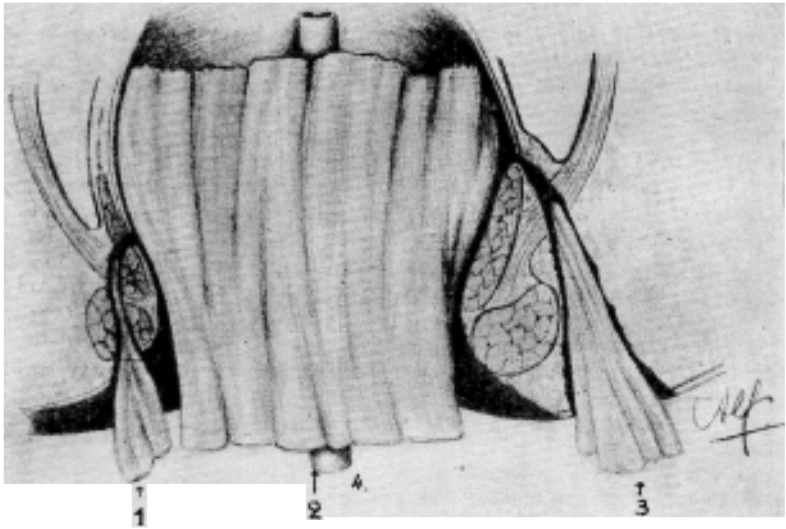


FIG. 5. (Esquemática)

1 - 3. Pequeñas mechas, colocadas en la zona de resección de los trayectos fistulosos, y que no llegan hasta la profundidad. — 2. Gran tapón de gasa dentro del canal anal, que va más allá de los orificios profundos de las fístulas resecaídas, y destinado a mantener aplicadas las paredes de los orificios; así como los esfínteres, contra las paredes periféricas de las áreas cruentas de extirpación de las fístulas. El drenaje es, pues, primordialmente intraesfinteriano. — 4. Tubo para escape de gases o materias líquidas).

recto, destinado a efectuar una verdadera compresión centrífuga de las paredes, ocluyendo el orificio profundo de la zona operatoria, de manera de facilitar su cierre por granulación. En cambio en la zona de resección del trayecto fistuloso dejamos una mecha pequeña, que no llega hasta el fondo, y permite que granule y adhiera en primer término el vértice del cono resecaído, es decir,

la zona del orificio profundo. En el canal anal se deja además un pequeño tubo de goma para dar salida a los gases.

Dejamos el tapón rectal 8 o 9 días en su sitio, para mantener la oclusión del vértice del cono de resección y dar tiempo a una granulación suficiente. En cambio reducimos el drenaje extraesfinteriano, lo más rápidamente posible y a los pocos días lo quitamos por completo, dejando una curación plana.

Los resultados obtenidos en nuestros tres casos, han sido brillantes. Sin embargo, la experiencia muy limitada que tenemos del procedimiento, no nos permite por el momento establecer conclusiones.

Discusión

Dr. Fossati. Desde hace mucho tiempo, años, trato las fístulas extraesfinterianas ano-rectales con un procedimiento similar al presentado por el Dr. Palma y el que en los medios que actúo se designa con mi nombre. Revisando en mi casuística podría precisar exactamente la fecha de mi primera intervención.

Digo parcialmente parecido al descrito por el Dr. Palma; sólo varía en algún detalle que considero importante, en pocas palabras:

Previa anestesia local en la casi totalidad de los casos circunscribe el orificio externo de la fístula por una incisión ovalada, diseco el trayecto en su parte extraesfinteriana hasta llegar al borde superior del esfínter externo; abandono luego incindiendo la línea mucó-cutánea anal por una pequeña incisión transversa paralela a la anterior. Decolo la mucosa seccionándola longitudinalmente a medida que progreso hacia dentro hasta llegar al borde superior del esfínter, donde busco y encuentro el cilindro disecado y libre ya descrito, lo traspongo hacia la luz anal y sigo la búsqueda y disección del trayecto fistuloso hasta llegar a su límite superior abriendo siempre la mucosa y como es natural buscando recesos y divertículos de modo que la extirpación de todas las zonas enfermas sea completa, quedando sólo tejidos sanos. Terminamos taponando la zona disecada por encima del esfínter externo y la parte rectal incindida por dentro de éste. Al final algunos puntos de catgut fijan el esfínter a la

fosa isquio - rectal, y el orificio primitivo de la fístula se abandona sin drenar y a veces suturando con crin. Es importante que las curas posteriores sean bien controladas con taponamientos, siempre contra esfinterianas, vigilando que la cicatrización sea del fondo a la superficie.

No he usado ni creo necesario usar de trucos para despistar y seguir los trayectos fistulosos, bastando con el aspecto de los tejidos inflamados, fibrosos, indurados y con las fungosidades que tapizan sus paredes, que se siguen perfectamente sobre todo si ponemos una buena iluminación y una buena exposición del campo operatorio. Esto es lo que tenía que decir con respecto a la comunicación del Dr. Palma.

Con más tiempo presentaré a esta Sociedad, estadísticas, técnicas, una serie de dibujos que ilustren mejor el procedimiento descrito y las conclusiones que pueda sugerirme mi experiencia personal.

En mi servicio del Hospital Fermín Ferreyra es muy frecuente la presencia de fístulas ano - rectales; dado el carácter de los enfermos allí atendidos el estudio de esas localizaciones, la conducta a seguir y los resultados obtenidos deben ser objeto de consideraciones especiales. Los doctores Arturo Vázquez Furest y Ramón Sierra han hecho estudios bien documentados y considerados bajo distintos puntos de vista: etiológico, anatómo-patológico, terapéutico y pronóstico y que han sido en parte ya publicados y otros en camino de serlo y que se presentarán a la consideración de esta Sociedad en su oportunidad.