

Cáncer pancreático difuso. Derivación por pancreato gastrostomía

Dres. Antonio Farcic, Bolívar Delgado y María L. Iraola

Se presenta un caso de adenocarcinoma pancreático que corresponde histológicamente a un carcinoma lobulillar infiltrante difuso, cuyo aspecto macroscópico en la exploración operatoria poco definido, obligó a efectuar una biopsia extemporánea. Se efectúan algunas consideraciones sobre este procedimiento. Se realiza una pancreato-gastrostomía utilizando la superficie de sección distal pancreática con excelente resultado.

Palabras clave (Key words, Most clés). MEDLARS: Pancreatic / Neoplasms / Surgery.

Se presenta una observación de adenocarcinoma pancreático de tipo anatómico poco común, lo cual ocasionó grandes dificultades diagnósticas operatorias aclaradas sólo por la biopsia extemporánea y condujo a una técnica de derivación poco usual.

OBSERVACION CLINICA

G.L. 50 años, sexo masculino. Reg. 14.959 de Clínica Quirúrgica "1".

MI: Enviado desde el Interior con diagnóstico, confirmado por laparotomía, de tumoración poliquística de páncreas.

EA: Comienza hace 8 meses con dolor gravativo en epigastrio e hipocondrio izquierdo, desencadenado por las ingestas y calmando a las pocas horas. Progresivamente aumentan su intensidad y duración, para hacerse permanente en los días previos al ingreso. Se acompaña de anorexia, repugnancia por alimentos y gran repercusión del estado general con adelgazamiento de 15 kgs. Sin alteraciones del tránsito digestivo.

No ictericia, coluria ni acolia.

AP: Sin antecedentes digestivos.

El examen físico al ingreso muestra un aceptable estado general y ausencia de signos de extensión tumoral a distancia, todo lo que es compatible con la resección prevista.

Exploración operatoria (Fig. 1). — Evidencia en el páncreas una tumoración dura en el sector cefálico, que infiltra la raíz del mesenterio, mesocolon trans-

Clínica Quirúrgica "1" (Prof. A. Aguiar). Hospital Pasteur. Facultad de Medicina. Montevideo. Uruguay.

verso y plano posterior, el cuerpo muy aumentado de consistencia, con múltiples formaciones quísticas de 2 a 4 cm. de diámetro, predominantes en cara anterior, y en el sector caudal ausencia de quistes, pero francamente engrosado y aumentado de consistencia.

No existen metástasis peritoneales ni hepáticas, no ascitis. Vía biliar principal fina, sin elementos de estasis.

Conducta. — Se efectúa una quistowirsungografía por punción de uno de los quistes, previa extracción de líquido hemorrágico, mostrándose una obstrucción proximal del Wirsung, con moderada dilatación distal.

La esplenectomía facilita la obtención de 3 fragmentos biopsicos, por secciones transversales del sector distal, cuya histología en el estudio extemporáneo corresponde a la de un carcinoma lobulillar infiltrante difuso.

Se realiza el abocamiento del sector distal de la sección pancreática al estómago a través de su cara posterior, en forma de pancreato-gastrostomía en dos planos (Fig. 2). No se efectúa otro procedimiento derivativo biliar ni digestivo por la ausencia de compromiso inminente de los mismos.

Evolución. — Sobrevida confortable, sin dolor y sin complicaciones abdominales hasta los 12 meses. No ha concurrido a efectuarse el control endoscópico de la zona anastomótica.

COMENTARIO

La forma difusa del cáncer pancreático es excepcional y para algunos autores explicable sólo por la difusión, en una etapa evolutiva tardía, de un carcinoma nacido en cualquier parte del órgano (1).

La gran extensión del tumor en nuestro caso, sin compromiso de la vía biliar podría ser explicado por un origen corporocaudal, lo cual no está de acuerdo con el máximo lesional, encontrado en la parte cefálica.

El cáncer pancreático, sobre todo el cefálico, se acompaña con frecuencia, debido a obstrucción canalicular, de una pancreatitis crónica "por detrás" bajo forma de atrofia parenquimatosa caracterizada por la existencia de un páncreas córporocaudal reducido de tamaño extremadamente duro, a veces nodular y que al corte muestra un tejido fibroso atravesado por conductos dilatados, a veces con formaciones quísticas (10). Es poco frecuente en nuestra experiencia que el cáncer pancreático presen-

Presentado a la Sociedad de Cirugía del Uruguay, el 31 de mayo de 1978.

Profesor Adjunto de Clínica Quirúrgica, Profesor Agregado de Clínica Quirúrgica Fac. Med. Montevideo y Anatómo Patóloga del M.S.P.

Dirección: Br. Batlle y Ordóñez 2410, Montevideo (Dr. A. Farcic).

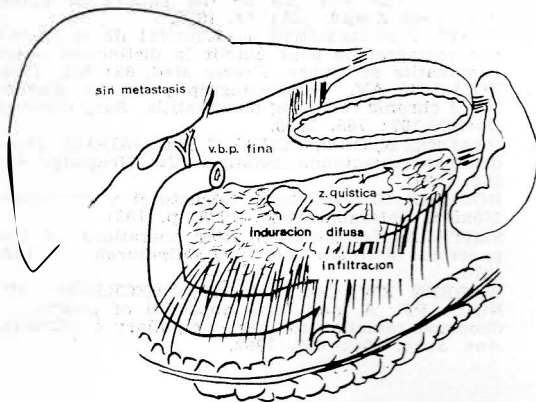


FIG. 1.—Esquema de la exploración operatoria.




FIG. 2.—Pancreato-gastrostomía en dos planos, abocando el extremo seccionado del páncreas a la cara posterior del estómago.

te formaciones quísticas en la superficie del órgano como en nuestro caso, lo cual sí se puede observar en las pancreatitis crónicas primitivas a forma esclerohipertróficas (2, 3). La extensión del proceso en el órgano unida a la existencia de dilataciones quísticas y a la ausencia de metástasis ganglionares, viscerales y/o peritoneales explica que nos inclináramos hacia la posibilidad de una pancreatitis crónica. La quisto-wirsungografía mostró alteraciones pancreatográficas más compatibles con un cáncer que con una pancreatitis (7, 8) pero esto no era decisivo. Frente a esta duda se

planteó efectuar la biopsia extemporánea. Es conocida la limitación de este procedimiento por la frecuencia de pancreatitis "por detrás" del carcinoma, que puede ocultarlo y que expone, si la toma biopsica no es muy profunda, a no tomar muestras representativas de la lesión (4), por lo que sólo deben ser tenidos en cuenta los resultados positivos de este procedimiento (5). Tampoco son despreciables sus riesgos (4) por lo cual autores de experiencia precinden de ella (12). En ese caso debe considerarse la eventualidad de reseca una lesión benigna teniendo en cuenta la mortalidad de la cirugía de resección (9). La biopsia por resección caudal además de las ventajas diagnósticas enunciadas, evita la probable fistula pancreática mediante la reimplantación de la superficie de sección en el tubo digestivo, para drenar el sistema canalicular. Pero ante la evidencia histológica de que no se trataba de una pancreatitis crónica, sino de un carcinoma, se planteó el problema de la conducta a tomar con la sección pancreática. Ante el riesgo de fistula pancreática de tipo neoplásico se decidió reimplantar el páncreas en el tubo digestivo, eligiendo el estómago, tal como lo hacen muchos autores luego de la cirugía de resección (1, 6, 11) por parecernos el procedimiento más simple ante esta inusual situación de cirugía paliativa, puesto que la extensión visceral y perivisceral del proceso excluían toda posibilidad de resección.

Destacamos la sorprendente sobriedad de este caso por lo confortable y prolongada, no común en la evolución habitual de la cirugía derivativa del cáncer pancreático.

RESUME

Cancer pancreatique difus. Anastomose pancreato - gastrique

On présente un cas d'adénocarcinome pancréatique qui correspond histologiquement à un carcinome lobulaire infiltré difus, dont l'aspect macroscopique peu défini dans l'exploration opératoire, a obligé à réaliser une biopsie extemporaine. On fait aussi quelques considérations sur ce procédé. On réalise une anastomose pancréato-gastrique, utilisant une surface de section distale pancréatique, avec de très bons résultats.

SUMMARY

Difusse pancreatic cancer. Derivation by pancreato - gastrostomy

The paper describes a case of pancreatic adenocarcinoma histologically corresponding to a diffuse infiltrating lobular carcinoma. Its macroscopic aspect was no clearly defined in operatory exploration and required extemporaneous biopsy. There follows a discussion of this procedure. Surgery consisted of pancreato-gastrostomy utilizing distal pancreatic section surface, with excellent results.

REFERENCIAS BIBLIOGRAFICAS

1. BERMUDEZ O, DELGADO B, ETALA E, GARCIA CAPURRO R, GREZZI R, MAINETTI JM, PRADERI R, PRADINES JC. Táctica y técnicas en cirugía del páncreas. *Cir. Uruguay*, 41: 3, 1971.
2. DELGADO B. Tratamiento quirúrgico de las pancreatitis crónicas. Tesis de Profesorado. Fac. Med. Montevideo, 1917 (inédito).
3. DELGADO B. El diagnóstico operatorio de la pancreatitis crónica. *Prensa Méd Argent*, 60: 559, 1973.
4. DELGADO B y ZAGLIA M. Biopsia del páncreas. *Dia Méd Urug*, 37: 858, 1970.
5. HESS W. Le diagnostic preoperatoire et peroperatoire de la pancreatite chronique. *Acta Gastroent H Dieu Pancreas*. París. Masson, 1964, p. 256.
6. MILBOURN, E. Pancreatico - gastrostomy in pancreatico duodenal resection for carcinoma of the head of the pancreas or the papilla of Vater. *Acta Chir Scand*, 161: 12, 1958.
7. PATEL J et LATASTE J. L'intéret de la ducto-pancreatographie pour établir la distinction entre pancreatite et cancer. *Presse Med*, 62: 652, 1954.
8. POLLOCK AV. Pancreatography in the diagnosis of chronic relapsing pancreatitis. *Surg Gynecol Obstet*, 107: 765, 1958.
9. PRADERI R, ORMAECHEA C, DELGADO B. Duodenopancreatocetomía cefálica. *Cir Uruguay*, 41: 298, 1971.
10. ROBBINS SL. Patología estructural y funcional. México. Interamericana, 1975, p. 1031.
11. SMITH A. Implantation after operations on the pancreas. *J Royal Coll Surg Edimburgh*, 15: 198, 1970.
12. WARREN KW, CATTELL RB, BLECKBURN JP, NORA PF. A long term appraisal of pancreatic duodenal resection for peri-ampullary carcinoma. *Ann Surg*. 155: 653, 1962.