

CORRELATO

Neumotórax y hemotórax traumáticos

Dr. LUIS BERGALLI

A) CONSIDERACIONES FISIOPATOLOGICAS

El pasaje de aire o de sangre hacia la cavidad pleural entraña un colapso pulmonar.

Si la cantidad de aire o sangre derramada es poco importante, la hematosi no está modificada, pues:

- el colapso pulmonar es mínimo;
- el mediastino queda centrado;
- el corazón no se halla comprimido.

Si el derrame es importante, la hematosi está comprometida, pues:

- el colapso pulmonar es total;
- el mediastino se desvía al lado sano, pues el espacio intratorácico ocupable disminuye;
- el corazón y su pedículo se hallan comprimidos. Sus elementos normalmente poco resistentes (aurículas y venas) son aplastadas.

Resulta de esta última condición que, las 2 bombas cardíacas, derecha e izquierda, están mal alimentadas. A izquierda, este elemento es el predominante y la presión sistémica cae. A derecha, el lecho vascular pulmonar, aplastado por el colapso, ofrece una resistencia mayor. El ventrículo derecho, mal alimentado, se fatiga muy rápido y trabaja bajo una presión anormalmente alta.

Tal es la génesis de la insuficiencia cardiorrespiratoria por los derrames compresivos.

El pasaje de aire o sangre al mediastino llega a la misma situación definitiva:

- el mediastino se ensancha y disminuye el volumen pulmonar de dentro a afuera;
- el derrame infiltra a lo largo de los pedículos pulmonares y obstaculiza la dinámica brónquica que altera aún más la ventilación;
- el derrame comprime además los elementos blandos del corazón.

Así se instala también una insuficiencia cardiorrespiratoria.

La asociación de un derrame mediastinal y de un derrame pleural, a veces bilateral, crea una situación rápidamente dramática.

La insuficiencia cardiorrespiratoria puede igualmente ser producida por un quilotórax compresivo por lesión del conducto torácico o, una ruptura del esófago o, por el pasaje de vísceras abdominales a través de la brecha del diafragma.

B) CONSIDERACIONES CLINICAS

El neumotórax (Nt) o el hemotórax (Ht), solos, independientes, o combinados, son por lejos las complicaciones más frecuentes de los T.T. (traumatismos torácicos). Estos procesos son encontrados en casi el 75 % de todos los T.T. no penetrantes mayores.

Durante años la terapéutica de los Ht. y Nt. ha permanecido en controversia. Un estudio de Cordice (2), permitió determinar que la mayoría de ellos fueron satisfactoriamente tratados con conducta expectante, con punción pleural o con tubo intercostal; pero que siempre debe además tenerse presente la idea de que la toracotomía puede ser salvadora y generalmente, es bien tolerada.

Así entre 502 pacientes, el 40 % presentaron Ht. y Nt. que se reabsorbieron espontáneamente. Otro 40 %, en partes iguales, fueron tratados con toracentesis o drenajes pleurales. En esta serie los drenajes pleurales tempranos fueron probablemente más ventajosos que las toracentesis. El 20 % restante, fueron toracotomizados.

Nuestra experiencia está basada en casi 100 traumatismos de tórax, de los cuales el 95 % tuvo Ht. o neumotórax, 45 de ellos con alteraciones funcionales. No insistiremos en los signos clínicos y radiográficos.

Consideramos que: el neumotórax puede tener su origen en una ruptura traqueal o bronquial, o a partir de un foco contusivo pulmonar, o por una solución de la continuidad parietal torácica.

De acuerdo a ello, los Nts. traumáticos pueden ser abiertos o cerrados. De acuerdo a la repercusión funcional, compensado o descompensado y, de acuerdo a la topografía, uni o bilateral.

De una manera esquemática, consideramos a los neumotórax como:

—mínimo o marginal, cuando desde el punto de vista funcional, presenta una sintomatología respiratoria mínima, radiológicamente una hiperneumatosi mínima y sin signos clínicamente (Fig. 1).

—El N. moderado, presenta funcionalmente una discreta disnea, físicamente signos de hiperneumatosi y radiografía un neumotórax parcial que no sobrepasa la línea medio clavicular (fig. 2).

—El N. masivo, lo reconocemos cuando el paciente tiene disnea progresiva, una hiperneumatosi del hemitórax considerado y radiológicamente un neumotórax total.

El N. masivo, pero a tensión, presenta disnea progresiva y cianosis con signos evidentes de insuficiencia cardiorrespiratoria y radiológicamente desviado el mediastino.

* Asistente Clínica Quirúrgica. Fac. Med. Montevideo.

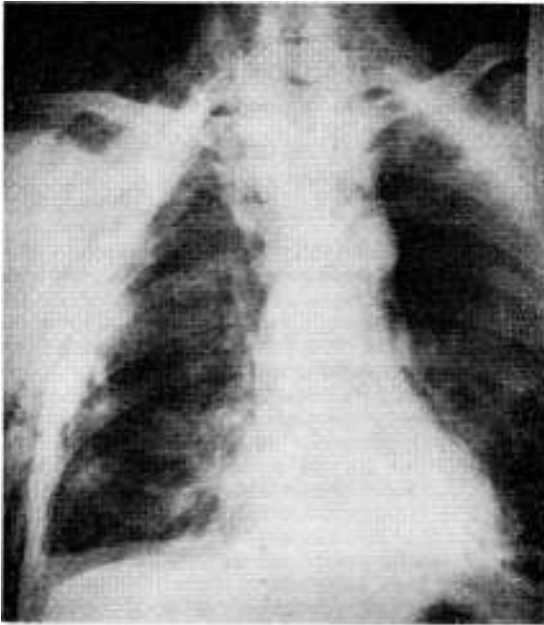


FIG. 1.—Neumotórax mínimo. Politraumatizado con tórax. Volante anterolateral. Neumotórax mínimo derecho. Pequeño hemotórax. Gran enfisema subcutáneo. Drenaje intercostal.

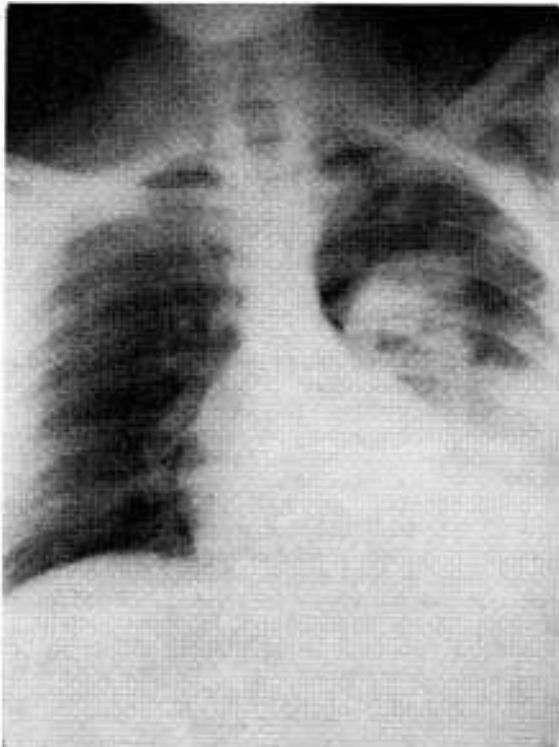


FIG. 2.—Neumotórax mediano con foco contusivo del lóbulo superior. Paciente que presentó ruptura de bronquio fuente.

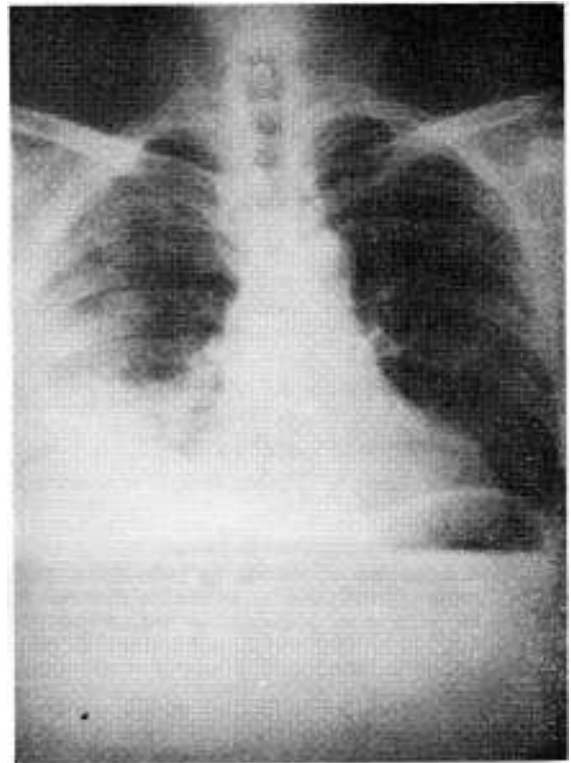


FIG. 3.—Hemotórax mediano con foco contusivo de lóbulo superior derecho. Fracturas pluricostales posterolaterales derechas.

—En determinadas circunstancias el impacto traumático puede ser abierto, caracterizándose entonces por la brecha parietal con traumatopnea, disnea y a veces cianosis.

Por lo cual el Nt. traumático puede ser:

- morfológicamente:
 - puro,
 - con hemonemotórax, o
 - con enfisema mediastinal;
- anatómicamente:
 - marginal,
 - moderado, o
 - masivo, y
- fisiopatológicamente:
 - hipertensivo,
 - normotensivo o
- consideramos el hemotórax traumático como:
 - mínimo, cuando es de 0 a 300 c.c.;
 - moderado, de 300 a 1.500 c.c.;
 - masivo, de 1.500 c.c. o más.

Nos manejamos con la idea que el Ht. mínimo tiene una ausencia casi total de sintomatología respiratoria, un escaso síndrome en menos basal en lo físico y Rx. el borramiento del seno costodiafragmático.

El hemotórax traumático moderado, puede presentar en lo funcional disnea, taquicardia e hipotensión y Rx. una ocupación pleural que no se extiende más allá de la mitad del campo pulmonar (fig. 3).

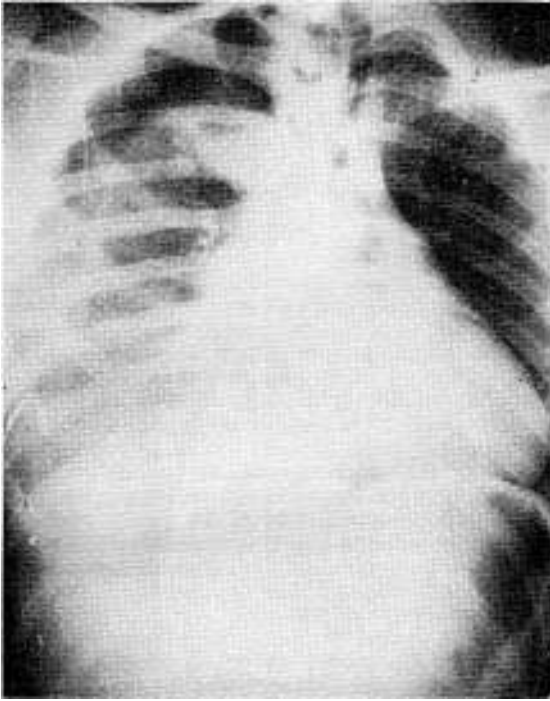


FIG. 4 A.—Hemoneumotórax mediano no drenado.

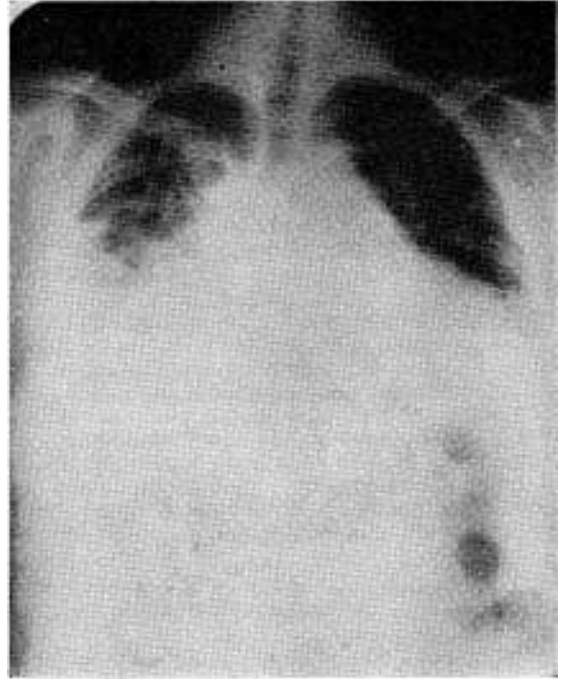


FIG. 4 C.—Drenaje intercostal bajo.

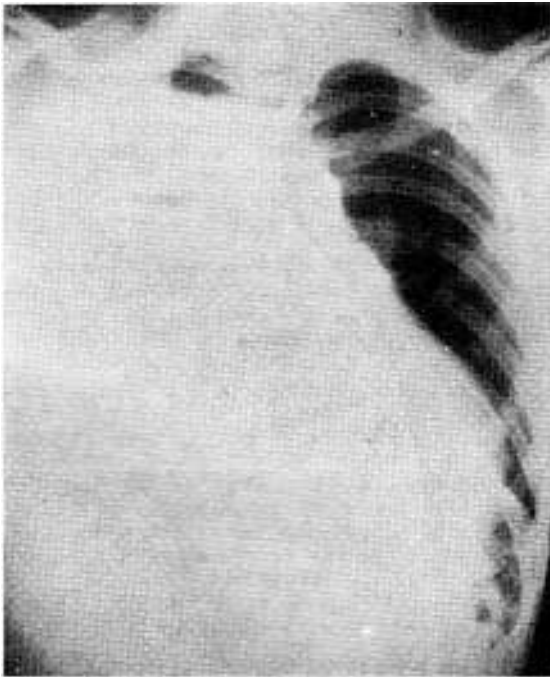


FIG. 4 B.—Seis horas después, gran hemoneumotórax, a predominio del hemotórax.

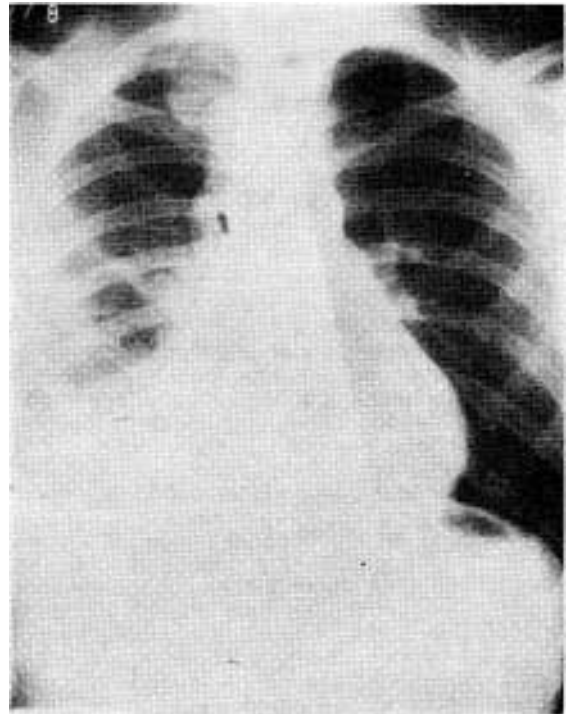


FIG. 4 D.—Quince días después, alta.

El Ht. masivo, se acompaña de disnea, a veces shock por hipovolemia y radiológicamente por la ocupación pleural total (fig. 4).

Las fuentes de origen más frecuentes que hemos hallado en los 11 hemotórax operados, han sido:

- foco de fractura costal;
- sección de los vasos intercostales;
- focos contusivos pulmonares, y luego
- las rupturas diafragmáticas, etc.

C) CONSIDERACIONES TERAPEUTICAS (1, 9, 10)

El Ht. y el Nt., traumáticos y mínimos, cuando son puros y las condiciones generales lo permiten, los manejamos con control médico seriado y tratamiento sintomático eventualmente con drenaje pleural por punción, exigiendo siempre reiterados planteos y controles clínicos.

El Ht. y Nt. moderados, son tratados por nosotros sistemáticamente por tubo intercostal y controles posteriores desde el punto de vista clínico, del drenaje y radiológicos.

Realizamos además la reposición adecuada de la volemia y el tratamiento sintomático. Siempre tenemos presente la posibilidad de un replanteo clínico terapéutico.

El Ht. y el Nt. masivos los manejamos con drenaje intercostal de la cavidad pleural, el tratamiento médico adecuado y los controles clínicos, del drenaje y radiológicos. El Ht. traumático masivo, puede requerir una toracotomía urgente cuando:

- la cantidad y rapidez del drenaje hemático por el tubo intercostal indiquen una pérdida de la volemia de caracteres masivos;
- aun evacuado todo el hemotórax no tenemos una respuesta correcta de la volemia y persistiera el estado de shock.

A su vez, un Nt. o un Ht. pueden acompañarse de una reexpansión pulmonar perfecta luego del drenaje intercostal por:

- mal drenaje pleural, con mala colocación o mal tubo;
- obstrucción bronquial;
- por una ocupación pleural ni líquida ni aérea, como ser por vísceras de origen abdominal.

Cuando además existe una pérdida aérea importante es por:

- que hay una ruptura bronquial, o
- una solución de continuidad parenquimatosa amplia.

Consideramos que:

La coexistencia de aire y sangre en la cavidad pleural es, por sí sola, indicación de toracotomía intercostal mínima, cualquiera sea la intensidad de la ocupación pleural y la colocación del tubo correspondiente.

Fuera de la entidad de la ocupación pleural, la colocación de un tubo intercostal tiene valor profiláctico en otras circunstancias.

Lo usamos sistemáticamente en todos los pacientes con traumatismos torácicos, aun en ausencia de todo signo clínico radiológico de compromiso pleuropulmonar, cuando él va a ser sometido a una intervención quirúrgica debida a un traumatismo de otro sector del organismo y por lo tanto, va a realizársele una anestesia general.

En estos casos la anestesia bajo presión positiva puede aumentar el hemo y neumotórax, si no ha sido drenada la cavidad pleural previamente.

Utilizamos siempre un tubo intercostal grueso, de calibre 36 a 40 F de longitud suficiente, no colapsable y en lo posible radioopaco y único.

Su emplazamiento de elección es inferior en el 5 ó 6 espacio intercostal, entre las líneas axilar media y anterior. Siempre evitando zonas fracturarias costales.

Lo colocamos con anestesia local, practicando la incisión de todos los planos cutáneos y musculares con bisturí. Practicada la incisión introducimos el dedo para comprobar que no existen adherencias pleurales, confirmar la situación intrapleural del tubo y asegurarnos que no será comprimido entre la pared costal y las inserciones del diafragma.

El tubo, con múltiples orificios, se coloca hacia arriba hasta la proximidad del domo pleural, vigilando que el último orificio quede intrapleural y bajo. Es colocado luego bajo agua de modo de crear al comienzo una presión negativa a —10 a —15 c.c. de agua.

Para los Nt. puros, el tubo lo colocamos en el 2º espacio anterior con las mismas precauciones que para los tubos bajos, con pinza, sin Jacobeus y de calibre 26 al 28.

Entendemos que los traumatizados de tórax pueden ser perfectamente manejados en su primer momento, con la colocación de drenajes pleurales. Concretamente, el tubo intercostal está indicado en todos los casos en que el hemotórax o neumotórax sea de cierta intensidad al ingreso, o aumente progresivamente con el paso de las horas tras un tratamiento expectante en un plazo prudencial, y cuando siendo mínimo al comienzo, se encuadre en un traumatizado grave.

En nuestra serie de 46 traumatizados graves fueron operados de urgencia 11 hemotórax por anemia aguda. A todos se les efectuó drenaje intercostales previos y luego toracotomía amplia.

Siete neumotórax fueron intervenidos con buena evolución posterior. Otros 6 fueron drenados por tubo intercostal.

Otros 18 casos que presentaron hemoneumotórax, fueron todos drenados por tubo intercostal.

D) INDICACIONES DE LA TORACOTOMIA (5)

Dos circunstancias totalmente diferentes pueden enfrentar al cirujano que le obliguen a efectuar una toracotomía de urgencia frente a un T.T.

A) En un primer capítulo se inscriben las toracotomías realizadas de urgencia en ausencia de todo diagnóstico anatómico o lesional, pues a pesar de los procedimientos menores puestos en marcha, en particular los drenajes intercostales, el paciente no se restableció o no se pudo mantener compensado:

- por un hemotórax recidivante de gran magnitud;
- por un hemomediastino compresivo;
- por un neumomediastino compresivo, sofocante o un neumotórax persistente o recidivante a pesar de un correcto drenaje, con pérdida permanente de una grna cantidad de aire.

En todos estos casos, la indicación operatoria no ofrece problemas: como dice Le Brigid (8), es necesario ver urgentemente que sangra o que sopla.

B) En otro capítulo se encuadran los traumatizados, que aun presentando un cuadro más o menos dramático permiten realizar un diagnóstico patogénico más o menos preciso.

Así la ruptura traqueobrónquica será evocada delante de un neumotórax sofocante, o de un neumotórax simple que drenado correctamente no alcanza a reexpandir el pulmón permaneciendo el drenaje barbotante.

La ruptura cardíaca será evocada en presencia de un taponamiento cardíaco.

La ruptura de los vasos de la base del cuello deberá tenerse presente delante de un ensanchamiento del mediastino alto.

Más raramente se evocará la ruptura esofágica fundamentalmente al nivel del 1/3 inferior del esófago, frente a una mediastinitis asociada a signos de un derrame pleural de líquido digestivo.

Lo que queremos destacar es que, hecho el diagnóstico presuntivo, se hace imprescindible la operación para reparar las lesiones (3, 4).

En nuestro criterio el volet anterolateral esternal es indicación de toracotomía. Actualmente se viene insistiendo en algunos centros quirúrgicos en la indicación operatoria basada en el foco contusivo pulmonar. Si el foco alcanza una extensión mayor a un lóbulo o la hipoxemia general alcanza a 50 mm. a pesar de las medidas médicas compensadoras normales, surge la indicación de resección pulmonar fuera de todas las otras indicaciones clásicas anteriormente vistas (6, 7).

Una vez que se decidió la toracotomía, algunos problemas particulares se podrán presentar, según los casos, al cirujano:

- en caso de sospecha de lesión bronquial es imprescindible pedir una broncoscopia de urgencia, la que será efectuada en sala de operaciones y con el equipo quirúrgico presente para actuar al menor incidente. No deberá ser practicada en los pacientes que ventilan mal;
- si el paciente está muy descompensado, antes de todo gesto quirúrgico deberá ser intubado o traqueostomizado;
- ante la sospecha de una ruptura vascular mediastinal se deberá pedir una angiografía.

Pasado este primer capítulo de urgencia diagnóstica, queda la elección de la vía de abordaje.

La vía standard es la toracotomía postero-lateral, pero ello implica la colocación del traumatizado en decúbito lateral, lo cual es normalmente mal tolerado por el paciente. Por lo cual en un traumatizado en equilibrio precario se deberá preferir la vía anterolateral, quedando el traumatizado en decúbito dorsal. Como se verá más adelante, nosotros preferimos generalmente una toracotomía anterior prolongada al lado opuesto, que nos permite explorar totalmente al esternón y las fracturas costales anteriores bilaterales.

Lo que nunca realizamos es una toracofrenolaparotomía en los T.T..

En casos de necesidad de abordajes simultáneos de ambas cavidades realizamos una toracotomía y una laparotomía por separado dejando intacto siempre el diafragma.

RESUMEN

El conocimiento de la fisiopatología de las ocupaciones pleurales implica necesariamente un breve repaso de todas las posibles contingencias traumáticas que puede presentar las contusiones torácicas. Basados en una serie de 45 traumatizados graves, de los cuales el 95 % presentaron ocupaciones pleurales anormales, los autores plantean sus conductas terapéuticas. Ellas parten del estado general del paciente, de las posibilidades ulteriores del traumatizado y de las magnitudes de los derrames presentes. El hemoneumotórax es de por sí indicación sistemática de drenaje intercostal. Pero los neumotórax y hemotórax puros dependerán del grado de extensión de los mismos.

Se insiste además en los procedimientos técnicos para la colocación del drenaje intercostal.

Finalmente se recalcan las indicaciones esenciales para la realización de toracotomía en los traumatizados y las vías de abordaje utilizadas.

RÉSUMÉ

La connaissance de la physiopathologie des épanchements pleuraux implique nécessairement une révision rapide de toutes les contingences traumatiques que peuvent susciter les contusions thoraciques. Se basant sur une série de 45 cas de traumatismes graves, dont 95 % ont présenté des épanchements pleuraux anormaux, les auteurs exposent leurs conduites thérapeutiques.

Ils tiennent compte de l'état général du patient, de ses possibilités ultérieures et de l'ampleur de épanchements actuels. L'hémo-pneumothorax est en soi une indication systématique de drainage intercostal. Mais les pneumothorax et les hémothorax purs dépendront du degré d'expansion des épanchements.

En outre, les auteurs insistent sur les procédés techniques suivis pour l'emplacement du drain intercostal.

En dernier lieu, ils soulignent les indications essentielles pour pratiquer la thoracotomie chez les patients traumatisés et les voies d'abord employées.

SUMMARY

To understand the physiopathology of pleural occupation, it is necessary to briefly review all the possible traumatic contingencies, which may be present in thoracic contusions. Based on the study of 45 patients with serious injuries, 95 % of which presented abnormal pleural occupation, the authors explained the therapy applied. This depends on the general condition of the patient, of the possible consequences to the injured party and the magnitude of the hemorrhage. An hemopneumothorax is, in itself, a systematic indication of intercostal drainage. But simple pneumothorax and hemothorax will depend on the degree of their extension.

The technical methods used to perform drainage are explained.

Emphasis is placed on the manner in which thoracotomy should be performed in traumatized patients, and the different forms of approach are described.

BIBLIOGRAFIA

1. CABROL, C. Conduite pratique a tenir devant un traumatisme de thorax. *J. Chir.*, 88: 547, 1964.
2. CORDICE, J. Chest trauma with pneumothorax and hemothorax. Review of experiences with 502 cases. *J. Thorac. Surg.*, 50: 316, 1965.
3. COURAUD, L.; BRUNETEAU, A. et DURANDEAU, A. Volets thoraciques indications therapeutique en fonction de leur siège et du contexte clinique. *Ann. Clin. Thorac. Cardiovasc.*, 12: 15, 1973.
4. DOR, J.; PAOLI, J. M.; NOIRCLERC, M.; MALMEJAC, C.; CHAUVIN, G. et PONS, R. L'osteosyntheses des volets thoraciques. Techniques resultats et indications. *Ann. Chir.*, 15: 983, 1967.
5. DOR, V.; OHRESSER, Ph.; LEONARDELLI, M.; AUTRAN, P.; KETMANN, P. et DOR, J. Le place de la thoracotomie dans les grands traumatismes fermés du thorax. *Lyon Chir.*, 65: 607, 1969.
6. FULTON, R. L. et PETER, E. L. The progressive nature of pulmonary contusion. *Surgery*, 67: 499, 1970.
7. FULTON, R. L.; PETER, E. T. and WILSON, J. N. The pathophysiology and treatment of pulmonary contusions. *J. Trauma*, 10: 719, 1970.
8. LE BRIGAND, H. Physiopathologie des traumatismes du thorax. En: *Les traumatismes du thorax*. Mon du College de Med. des Hosp. de Paris, L'Expansion Ed., 1972.
9. NACLERIO, E. A. Chest injuries. Physiologi principles and emergences managements. New York. Grene Stratton, 1971.
10. SPENCER, F. C. Treatment of chest injuries. *Curr. Probl. Surg.* January 1964.