

Tratamiento incruento de la litiasis residual de las vías biliares

Dr. Rodolfo Mazzariello *

En un período de 11 años se trataron 570 pacientes con litiasis residual de las vías biliares con el método no operatorio. De ellos se consiguió la extracción instrumental de los cálculos en 543 o sea en el 95,3 %. En esta cifra se incluyen las extracciones transcísticas y transcolecísticas. El alto porcentaje de éxitos, la escasísima morbilidad y los buenos resultados alejados, lo convierten en un recurso definitivamente útil que se agrega a los tratamientos de la patología biliar.

Palabras clave (Key words, Mots clés) MEDLARS:
Common bile duct calculi/therapy.

La extracción instrumental de cálculos biliares residuales efectuada a través de los trayectos fistulosos dejados por los tubos de drenaje de la vía biliar, es una técnica nueva ideada por cirujanos argentinos.

Nuestra tarea comenzó en el año 1964 y permanentemente introdujimos mejoras y correcciones que conjuntamente con nuevo instrumental, perfeccionó la técnica hasta llegar a resultados altamente satisfactorios. En 11 años de labor en el Hospital Rivadavia de Buenos Aires, fueron tratados 570 enfermos pertenecientes a numerosos servicios asistenciales del país, con un 95,3 % de resultados exitosos.

Luego de esta larga práctica estamos convencidos que este procedimiento es la solución definitiva al problema de la litiasis residual de las vías biliares, cuando aún persiste el tubo de Kehr, la sonda de Pezzer, el catéter transcístico o cualquier otra sonda derivativa de la bilis al exterior.

En diversas comunicaciones volcamos la experiencia paulatina con este método (14 a 25), que en los últimos años fue tomando una mayor difusión, habiendo sido comentado favorablemente por quienes lo realizaron en otros países (1 a 13, 26, 27, 28, 31, 32).

METODO

La técnica consiste en la eliminación de los cálculos residuales con 3 recursos: a) Extracción; b) Impulsión; c) Aspiración.

Hospital Rivadavia. Buenos Aires, República Argentina.

De ellos, el que utilizamos comúnmente en la actualidad es el primero, es decir el que se realiza con pinzas o sondas especiales que permiten adaptarse a los trayectos y llegar a los distintos sectores de los conductos biliares. La impulsión, es el pasaje de cálculos al duodeno a través de la papila, conseguida con diverso instrumental. La aspiración, raramente aplicada hoy en día, consiste en la succión de los cálculos con sondas a las que se les aplican fuertes presiones negativas.

Según la táctica operatoria y la localización de los drenajes varía la vía de acceso, porque si bien la inmensa mayoría de extracciones se efectuaron a través de coledocostomías, hubo una pequeña proporción en que se actuó a través del muñón cístico o de colecistostomía. Así dividimos las vías de acceso en: a) Transcoledociana; b) Transcística; c) Transvesicular; y d) Transvesiculocística.

a) Transcoledociana. Se actúa a través de los trayectos dejados por los tubos de Kehr. Es lo común de las extracciones.

b) Transcística. En pacientes en quienes se exploró la vía biliar por el cístico, dejando un drenaje a su través, o a los que se les efectuó colangiografía operatoria con pequeñas sondas o catéteres que fueron dejados para controles postoperatorios.

c) Transvesicular. En caso de simples colecistostomías, habiendo quedado cálculos en la vesícula. Se actúa a través de los trayectos dejados por la sonda de Pezzer.

d) Transvesiculocística. Cuando se practicó solamente colecistostomía y quedan cálculos en la vía biliar principal, siendo el cístico permeable. Se extraen los cálculos a través de la vesícula y del cístico.

Se presentan también situaciones mixtas, de drenaje de vesícula y colédoco ambas con litiasis, estando el cístico ocluido. Estos casos también fueron resueltos por las dos vías.

INDICACIONES

Hemos ampliado la indicación a casi todos los casos de litiasis residual, cualquiera sea el tamaño y la ubicación de los cálculos. Del mismo modo no influye en la indicación, el calibre, forma y longitud de los trayectos. La

Presentado al XXV Congreso Uruguayo de Cirugía, el 4 de diciembre de 1974.

* Jefe de Servicio. Hospital Rivadavia.

Dirección: Republiquetas 6320, Buenos Aires, Argentina.

única contraindicación son los cálculos fuertemente impactados en la papila, de los cuales se presentaron solamente 4 ejemplos.

Cuando se elimina el tubo de Kehr o similares, siempre se hacen los intentos de recanalización, ya que ella es factible casi siempre, si no se ha cerrado la fístula biliar.

Ello quiere decir que, prácticamente, no rechazamos ningún caso de litiasis residual.

INSTRUMENTAL

Radioscopia.

Se debe trabajar exclusivamente con intensificadores de imagen. No solamente por la necesidad de una clara visión radioscópica, sino porque con este medio, la exposición a los rayos es mínima. El haz de rayos puede diafragmarse a un pequeño círculo en el cual no entran las manos, sino la zona de la vía biliar donde se está trabajando y el extremo de los instrumentos.

Los aparatos más prácticos son los que poseen dispositivos pequeños sobre el paciente, lo que permite el trabajo cómodo de las manos, por el contrario, los seriógrafos, limitan la libertad de acción.

Instrumentos. Pinzas Extractoras.

De las pinzas, generalmente empleamos las ilustradas en la Fig. 1. Tienen un engarce especial que permite abrir ampliamente sus ramas dentro de la vía biliar. Al ser largas y finas, pueden introducirse profundamente tanto en las vías intrahepáticas como en la porción terminal. Las 3 curvas hacen que se adapten a los distintos trayectos.

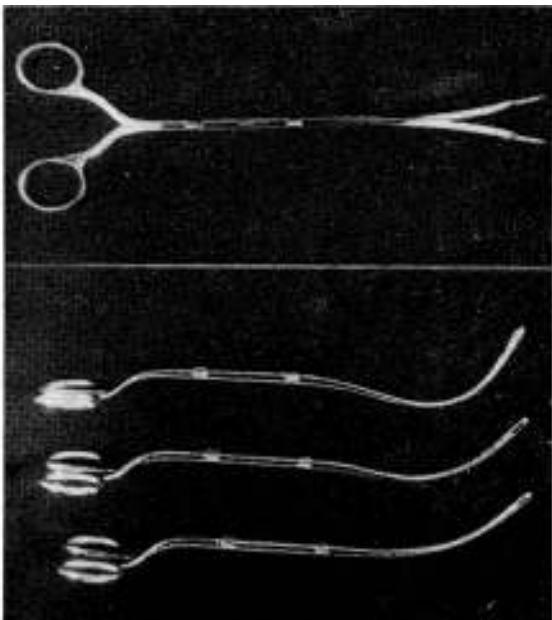


Fig. 1.— Pinzas extractoras utilizadas en la actualidad.

Catéteres Extractores.

Son los catéteres con mandriles en canastilla que se abren dentro de la vía biliar. Fueron creados por Dormia para extraer cálculos ureterales. Poseemos modelos largos (Dormia) y cortos (Dormia-Pironeaux). Estos últimos creados para la exploración intraoperatoria.

Sondas Guías.

Estas sondas son las que permiten conducir a los catéteres en canastilla hacia el cálculo, orientando su dirección. Burhenne adoptó sondas de cateterismo arterial que se manejan con 4 hilos de acero incluidos en su pared. Pueden acoplarse a un mango para mayor comodidad en su uso. Con movimientos digitales se orienta el extremo en las 4 direcciones (3, 4, 5, 6).

Hemos construido un instrumento más simplificado, que cumple igualmente su función de sonda guía, en el que la incurvación se efectúa con un solo hilo, completando la orientación con movimientos giratorios (Fig. 2).

Estos instrumentos ayudan mucho en ciertos casos de accesos difíciles hacia los cálculos.

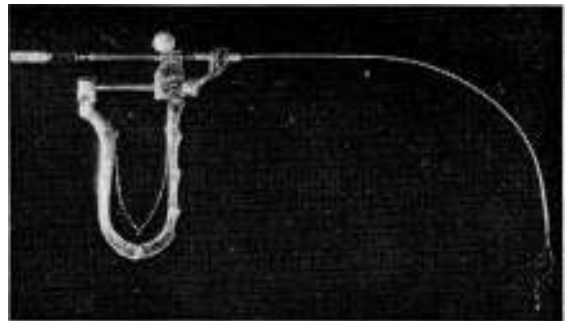


Fig. 2.— Instrumento guía para orientar al catéter en canastilla.

Sondas Dilatadoras.

Elementos muy importantes en estos tratamientos son las sondas flexibles de material plástico. Conviene tener del más variado calibre, desde el N^o 8/9 al 22/24 (Charrière). Poseemos tipo Bequille, Nélaton, cónico-olivares, y de extremo abierto. Es útil esta variedad de extremos porque la misma favorece el adaptarse a los distintos trayectos. Las cónico-olivares se emplean también para dilatar el esfínter de Oddi. Las de extremo abierto, como sondas guías, cuando no se poseen las especiales, etc. Los mandriles metálicos complementan su uso. De ellos, algunos son flexibles, de acero espiralado y de distinto espesor.

Catéter de Fogarty.

Usamos solamente los más delgados y tienen indicaciones precisas, como veremos en la técnica.

Catéteres Urinarios.

Especialmente los de extremo curvo. Se aplican en los tratamientos a través del cístico o como tutores en la dilatación de trayectos estrechos.

TECNICA

Tiempo oportuno para la extracción.

Cuanto más tiempo transcurra entre la operación y la extracción serán mejores las condiciones de los trayectos fistulosos, porque los mismos serán más fibrosos y se acercará, cada vez más, el colédoco hacia la piel. Sin embargo debe tomarse un tiempo prudencial que no prolongue esta situación incómoda para el paciente.

Algunos factores aceleran la actuación, como la impactación de cálculos, la provocación de repetidas colangitis por los mismos, etc.

Otro factor a tener en cuenta es la sencillez o dificultad que puede preverse en cada paciente. Porque si se trata de un enfermo delgado, con trayecto recto y amplio, puede acortarse el tiempo de espera, prolongándose en las situaciones inversas.

Estos hechos hacen que demoremos la extracción de 1 a 2 meses luego de la operación, lapso en el que la fibrosis de los trayectos protege de posibles lesiones instrumentales. El mínimo intervalo postoperatorio en esta serie fue de 16 días y el máximo pasó de 1 año.

Preparación previa.

Estos tratamientos son ambulatorios, salvo algunos casos de tratamientos prolongados que requieren mucha vigilancia entre las sesiones, otros con mal estado general de los enfermos, etc. Raramente hay que recurrir a calmantes o sedantes, dependiendo más que nada del temperamento del paciente.

Corrección de los trayectos fistulosos. Dilataciones

Decidida la extracción debe valorarse la posibilidad de que los cálculos y el instrumental puedan pasar a través de la luz de los trayectos.

Si se han dejado tubos de drenaje gruesos (conducta que aconsejamos cada vez más), el método se simplifica; porque los instrumentos recorren el trayecto con comodidad. Por el contrario, los drenajes finos, a la vez que dejan calibres inadecuados, se incurvan con facilidad creando a menudo curvas dobles o triples que deben ser vencidas.

Generalmente la dificultad reside en el ángulo que forma el trayecto con la vía biliar. Este ángulo será más fácilmente vencible cuanto más grande sea el orificio de coledocotomía.

La longitud de los trayectos pueden también crear problemas, porque hay casos de exteriorización muy alejada que prolonga el acceso a la vía biliar.

Cuando los cálculos son relativamente grandes, hay que recurrir, casi sistemáticamente, a

la dilatación de los trayectos, aunque se presente la toma sencilla con las pinzas o la canastilla, porque es preferible extraerlos enteros.

La dilatación de los trayectos se consigue, a veces, en forma rápida, siendo seguida por la extracción en la misma sesión. En ocasiones la efectuamos con materiales metálicos (bujías o beniqués), cuando no encontramos obstáculos a la introducción de los mismos. Pero si se presentan inconvenientes o el calibre a obtener deba ser considerable recurrimos a la dilatación lenta, diferida, con sondas de material plástico de diámetro progresivamente mayor, que se cambian cada 24 o 48 horas. Un recurso útil es calentar estas sondas que son flexibles, pero semirrígidas, antes de ubicarlas. Esto las hace completamente blandas y de más fácil introducción. A la vez que se evitan molestias, pueden incurvarse con más facilidad, una vez que llegan a la vía biliar, acercándose suficientemente al cálculo. Cuando estas sondas se enfrían cumplen mejor su papel de distensión de los conductos, al hacerse más duras, además corrigen, en parte la dirección de los trayectos haciéndolos menos curvos. Van creando así una orientación más directa hacia el cálculo.

Con perseverancia y tiempo, pueden conseguirse dilataciones extraordinarias como en los casos en que se usaron tubos de Kehr muy finos.

Cuando los drenajes de la vía biliar son muy delgados y siempre que tengan el extremo abierto, es un buen recurso introducir un elemento más fino como mandril, que puede ser un catéter urinario o un mandril de acero espiralado flexible, hasta que penetre en la vía biliar. Retirado el drenaje, queda el mandril ubicado como guía, sobre los que se enhebran sondas dilatadoras. Se repite la maniobra en el cambio de las primeras sondas. En esta forma se evitan las dificultades para canalizar trayectos afinados. Este proceder es extensivo a los drenajes transcísticos.

Si los tubos de drenaje son de extremo cerrado o los tubos de Kehr sin abertura lateral en la rama corta, deben retirarse y tratar de intubar el trayecto con sondas finas. Son útiles las de extremo acodado, cónico-olivares o las modernas, dirigibles con control manual. Casi siempre se consigue éxito.

En contados casos aprovechamos trayectos secundarios que se habían producido por tubos de drenaje del lecho que comunicaban espontáneamente con el resto del trayecto o fueron consecuencia de fístulas por bilirragias postoperatorias. En ambas circunstancias se aprovecharon estos caminos más directos hacia la vía biliar.

Puede presentarse el hecho de que el tubo de Kehr se haya eliminado o quede retenido en el trayecto, pero fuera de la vía biliar. Aquí hay que actuar lo más precozmente posible, para recanalizar la vía, cosa que comúnmente se logra. Hubieron casos en los que la eliminación se había producido hasta 15 días antes, pero persistía la bilirragia. Aun en un caso reciente, en que se había cerrado el orificio de salida hacia 3 días, conseguimos re-

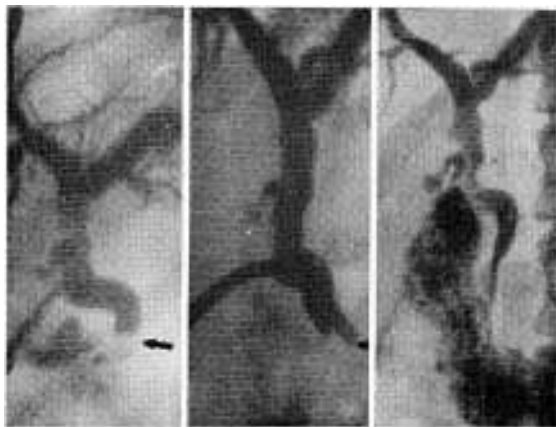


FIG. 3.—Extracción de un cálculo con pinzas en porción terminal.

canalizarlo con un estilete y continuar luego la intubación y dilatación del trayecto. Otras veces el cierre fue completo impidiendo estas maniobras. Los éxitos dependen, en gran parte, de si existe o no hipertensión biliar, por lo que juega un papel importante la ubicación y el grado de obstrucción de los cálculos en la porción terminal del colédoco.

Extracción con pinzas y sondas extractoras.

Analizando la disposición anatómica de los trayectos y de la vía biliar, así como la ubicación y tamaño de los cálculos se determina el instrumental a utilizar.

Lo común es que intentemos primeramente la toma de los cálculos con pinzas y ello se consiga la mayoría de las veces (Fig. 3). Cada vez más los cirujanos tienen la precaución de dejar drenajes gruesos y en dirección corta y directa hacia la piel, lo que hace que aumenten paulatinamente la sencillez de las extracciones. No obstante, algunos tratamientos requieren vencer ciertos obstáculos que se presentan en las maniobras, por lo que se necesitan una mayor dedicación y el empleo de recursos que detallaremos.

Siempre retiramos el tubo de Kehr como primer paso, rellenando permanentemente con sustancia de contraste la vía biliar. La toma con pinzas es generalmente rápida, usando una de las curvas que se adapte al recorrido hasta el cálculo. Deben tomarse con suavidad, de modo que se deslicen prácticamente sin empuje hacia el colédoco. Con algunos movimientos es común que se pueda llegar a introducir en todas las zonas de la vía biliar. También lograr franquear angulaciones o acodaduras, si ellas no son muy pronunciadas.

Cuando los cálculos son ligeramente más grandes que el diámetro de los trayectos, es factible que se consiga aplastarlos al prensarlos, facilitando su pasaje. Cuanto más próximo al orificio de coledocotomía esté el cálculo, más sencilla será su prehensión; pero a veces este orificio no permite la suficiente abertura del extremo de la pinza. En este caso puede

desplazarse a los cálculos a zonas algo más alejadas, para permitir una mayor abertura de las ramas de las pinzas o en su defecto recurrir a dilataciones con las que seguramente se conseguirá éxito.

Conviene tener la precaución, al inyectar la sustancia de contraste, de que la misma no aleje demasiado a los cálculos, porque la zona de más fácil toma es la luz hepatocolodociana, desde el esfínter hasta la encrucijada hepática. A veces, los mismos instrumentos desplazan a los cálculos antes de tomarlos. Con aspiración, pueden acercarse cálculos que se han alejado hacia las ramas intrahepáticas o hacia la papila.

En pacientes delgados pueden desplazarse hacia arriba cálculos ubicados en la porción terminal, por medio de la compresión manual sobre la pared abdominal, controlando con la radioscopia televisada.

Esta última localización, es la más común en la litiasis residual y generalmente se alcanza con las pinzas; pero cuando ello no es posible o no se consigue el desplazamiento, empleamos los otros recursos de extracción. Si los cálculos han sobrepasado el esfínter propio del colédoco y se ubican en la ampolla, es cuando generalmente se presentan esas dificultades, porque el anillo muscular tiende a impedir una buena abertura de las pinzas. Ante esta situación no insistimos mucho, ya que es común que suspendiendo momentáneamente la tarea se produzca espontáneamente el ascenso de los cálculos, hallándolos sobre el esfínter en una nueva sesión. El dinamismo de la zona coledocoduodenal contribuye evidentemente a ello.

En estos casos de difícil acceso a la porción terminal es de gran utilidad la sonda en canastilla la que con más facilidad que las pinzas sobrepasa la zona esfínteriana y se abre, sin mayor obstáculo en la ampolla de Vater. La condición indispensable es que el catéter pueda pasar entre el cálculo y la pared coledociana. Por eso la empleamos cuando no obtuvimos éxito con las pinzas o cuando los recorridos son muy largos, incurvados o flexuosos.

La sonda de Dormia debe ser dirigida con sondas o instrumentos que la guíen ya que espontáneamente no llegan a sobrepasar a los cálculos. Estas sondas guías radiopacas y de extremo dirigible, ya descriptas, llegan hasta el cálculo, introduciéndose el catéter en canastilla, cuando ya están orientadas (Figs. 4 y 5). En caso de no poseerlas, pueden introducirse sondas simples con extremo abierto, dirigidas con mandriles metálicos, que se retiran una vez ubicado el extremo cerca del cálculo, para introducir entonces el catéter de Dormia (figuras 6 y 7).

Insistiremos también en el hecho de que, cuando se emplea la sonda en canastilla, debe asegurarse un calibre adecuado al tamaño de los cálculos, en los trayectos fistulosos, porque si el pasaje es muy ajustado se corre el riesgo de que quede la canastilla con su cálculo atrapados en el camino. Cuatro veces nos sucedió tal inconveniente. En dos de ellas recurrimos a la tracción continua con un peso

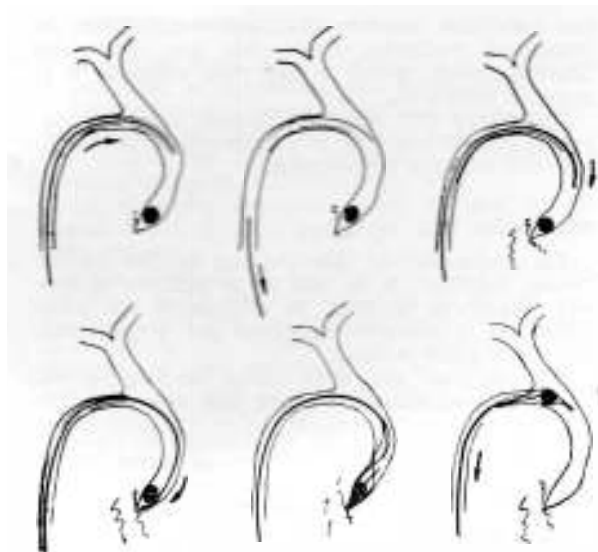


FIG. 4.—Esquema que ilustra el empleo de la sonda en canastilla, guiándola con sonda plástica a la porción terminal

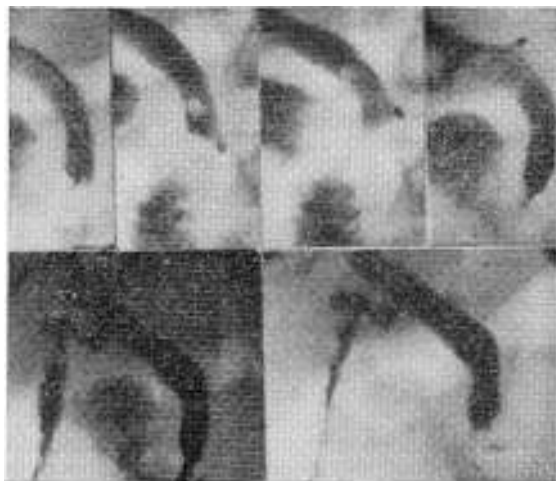

FIG. 5.—Secuencia radiográfica de una de estas extracciones. Trayecto fistuloso muy complejo.

permanente en el extremo del catéter, enhebrado en un tubo de plástico para proteger los tejidos. En uno de estos casos el cálculo se eliminó luego de 9 horas, en el otro a los 3 días de tracción continua, sin ningún problema para ambos pacientes. Otras 2 veces en que quedó el cálculo aprisionado a la salida del colédoco, dentro de la canastilla tomamos ambos con las pinzas, pudiendo así completar el tratamiento.

En ocasiones la sonda en canastilla choca contra el cálculo, sin poder sobrepasarlo, dado su ajuste en la luz de los conductos biliares. En estos casos, puede dirigirse con la misma técnica, un catéter de Fogarty del más fino calibre, que seguramente pasará entre el cálcu-

lo y la pared coledociana. Insuflando el baloncito el cálculo es aproximado a zonas accesibles, donde luego se extraerá con los otros elementos, porque si bien el catéter de Fogarty acerca a las concreciones, la entrada de las mismas a los trayectos fistulosos, es difícil que se consiga. Este escape de los cálculos, que puede suceder también cuando la canastilla se acoda demasiado a la salida de la vía biliar, hace que deba recurrirse a nuevas tomas. Dado su acercamiento será más fácil la prehensión con pinzas de diferentes curvas; por lo tanto los diversos instrumentos se complementan en su uso para acelerar la solución.

Con los recursos descritos casi siempre se consigue retirar los cálculos ubicados alejadamente en la porción terminal, aunque existen recorridos largos y complejos. En caso de no poder conseguirlo queda la posibilidad, si se presentan las condiciones necesarias, de impulsarlos al duodeno.

Los cálculos de localización intrahepática pueden ser fácilmente extraídos cuando su si-

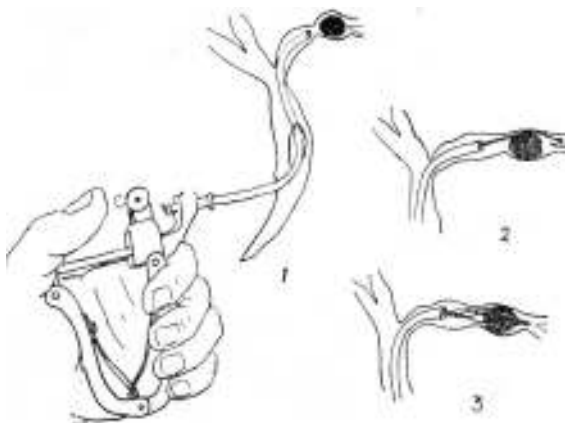


FIG. 6.—Esquema del funcionamiento del instrumento guía en una extracción intrahepática.

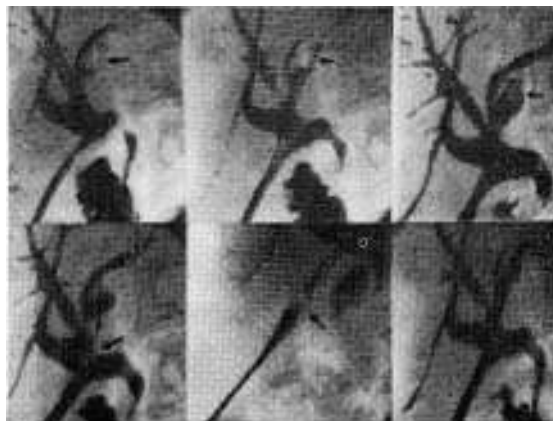


FIG. 7.—Secuencia radiográfica de una de estas extracciones.

tuación es cercana, creando mayor problema cuanto más profundamente están ubicados. Aquí repetiremos los recursos enunciados. Cuando son de difícil acceso, las sondas plásticas que se ubican hasta los conductos intrahepáticos pueden mejorar los recorridos, haciéndolos más visibles, si se dejan actuar en forma diferida. A veces se consigue el descenso de los cálculos con el relleno al máximo de sustancia de contraste, seguida de evacuación rápida o aspiración. El conducto hepático izquierdo, por su disposición más angulada con respecto al eje coledociano, es asiento común de la litiasis intrahepática. Suele haber un estrechamiento o espolón en su desembocadura al hepatocolédoco, que es el que retiene a los litos y a veces tiene un largo extraordinario con varias curvas en su recorrido.

No repetiremos la sucesión de maniobras para pasar esta zona de estrechez y recorrer la luz ductal. En presencia de cálculos múltiples, al extraer el más cercano se produce a veces una verdadera "debaque" de los restantes, los cuales son prensados a medida que descienden. También hemos usado las curetas que se emplean en cirugía biliar, para arrastrar algún cálculo profundamente ubicado e impactado en su luz. En caso de intubación difícil recurrimos también a finos catéteres con extremo acodado, logrando en esta forma introducirlos en desembocaduras estrechas. Una vez lograda la intubación, queda el camino abierto para continuar las maniobras de dilatación y extracción como han sido descritas.

Si los cálculos se alejan demasiado, no siendo accesibles a ningún instrumento, es preferible no insistir a costa de una introducción más forzada, dolorosa y de riesgo, sino esperar sencillamente una nueva oportunidad de extracción en condiciones más favorables, dejando sondas dilatadoras en forma tal que no impidan el descenso de los cálculos. Actuando así, conseguimos, aunque en varias sesiones, obviar estas dificultades sin trastornos para el paciente.

Impulsión de los cálculos al duodeno.

Es un recurso que usamos poco en la actualidad, porque es una solución más molesta para el paciente, sobre todo cuando se dejan sondas actuando en forma lenta (recurso que ya no empleamos). Está indicada cuando algún pequeño cálculo o fragmento permanece en la ampolla de Vater, es decir que sólo lo separa del duodeno una pequeña zona mucosa y no se pudo extraer, en forma reiterada, con otros recursos. La impulsión la efectuamos actualmente con sondas flexibles de extremo cónico-olivar.

Estas sondas nos permiten, de cualquier forma, una dilatación cómoda de la papila, factible muy a menudo. Ello favorece el pasaje de pequeños fragmentos que, a veces, inclusive no son visibles por la televisión y aparecen en las placas de control. Es por eso que tratamos siempre de efectuarla cuando hay ruptura de cálculos intracoledociana. Estas dilatacio-

nes permiten también el pasaje espontáneo de cualquier pequeña concreción que descienda posteriormente desde zonas más alejadas a la porción terminal.

Insistimos que estas maniobras hay que hacerlas con delicadeza y siempre que la flaccidez del esfínter lo permita.

Aspiración.

La aspiración de cálculos con sondas de extremo cóncavo, a la que se le aplican presiones negativas bruscas, la utilizamos en pocas ocasiones y tampoco creemos que tengan mucha aplicación actual.

No obstante, son muy útiles los lavajes con abundante cantidad de suero que se aspira luego con sondas insinuadas en la luz coledociana y de calibre grueso.

Extracción de grandes cálculos residuales.

Para efectuar este tratamiento es una condición primordial que el calibre de los trayectos se lleve al máximo que sea posible; porque si bien los cálculos se fragmentan previamente antes de conseguir su salida, deben introducirse pinzas fuertes que consigan esta ruptura. Esto hace que el tamaño de estas últimas requiera un espacio mayor que las comunes.

Tiene importancia la consistencia de las concreciones, porque si ellas son blandas, la tarea se simplifica sobremanera ya que la desintegración es factible con instrumental delicado, pero los cálculos mixtos necesitan instrumental potente.

Para las dilataciones empleamos sondas plásticas de hasta más de 1 cm de grosor. Conseguida la amplia entrada al colédoco prensamos a los cálculos con pinzas más fuertes, como pueden ser las de curaciones vaginales, hasta conseguir la ruptura dentro de la vía biliar. Una vez lograda la misma, la extracción de los fragmentos es muy sencilla. Es lógico que terminemos la limpieza con lavados de la vía biliar.

Algunos de estos cálculos llegaron a los 3 cm de diámetro mayor. Extrajimos una docena de ellos. Solamente un gran cálculo no pudo extraerse.

Extracción transeística.

Cuando se ha dejado un drenaje grueso transeístico, luego de la exploración postoperatoria por esta vía, la extracción comúnmente no ofrece problemas. Son más difíciles los tratamientos a través de trayectos finos dejados por catéteres utilizados en la colangiografía operatoria.

Ya hemos visto la forma de dilatar estos trayectos. Generalmente la extracción se realiza con la sonda en canastilla. Como es común que en estos casos el cístico tenga morfología normal, y exista el espolón a su entrada al colédoco, podrán extraerse generalmente los cálculos que estén ubicados en la porción terminal. De modo que si esta no es la ubicación, debe esperarse su descenso o provocarlo con lavajes.

Extracción transvesicular.

Nos referimos a la extracción de cálculos vesiculares a través de colecistostomías.

Generalmente estas intervenciones fueron efectuadas en enfermos graves o con situaciones locales de riesgo, síndromes biliopancreáticos, plastrones inflamatorios, etc.

La mayoría mantenía estos riesgos, lo que hacía tanto o más peligrosa una reintervención mayor.

Para efectuar la eliminación incruenta nos valemos casi exclusivamente de las pinzas, porque los trayectos son más cortos y rectos. Además siendo la vesícula un receptáculo más grande, es más problemática la toma con canastilla, ya que la misma tiene mucho desplazamiento dentro de la luz vesicular lo que impide la captura de los cálculos con aquélla.

La toma es sencilla si los cálculos están libres. Los impactados en el bacinete, no siempre se pueden extraer. Pero últimamente conseguimos éxito en estos casos desintegrando lentamente el cálculo, comenzando por la superficie que se toca con las pinzas.

Tratamos en total 10 litiasis vesiculares, resolviendo todos menos 2, por su fuerte impacción.

Extracción transvesiculocística.

Estos nuevos tratamientos nos han dado muchas satisfacciones al poder resolver situaciones realmente difíciles, en enfermos que por las mismas circunstancias que ya explicamos corrían serio riesgo quirúrgico. Si bien el porcentaje de éxitos no es tan elevado como en las extracciones trancoledocianas y el tratamiento requiere más dedicación y tiempo, día a día nos vamos familiarizando con esta vía, acelerando las soluciones. Por otra parte, no hemos tenido morbilidad con esta vía mas compleja.

El primer paso en este tratamiento, es la exploración vesicular para reconocer el grado de libertad en las maniobras. Generalmente la entrada es fácil, dependiendo del tamaño de la sonda de Pezzer y de la longitud de la misma. Tuvimos que hacer dilataciones de este primer tramo en pocos casos ya sea por el escaso calibre o porque la sonda de Pezzer se había deslizado hacia afuera de la vesícula estrechándose el orificio de la colecistostomía.

El segundo paso es la intubación y dilatación del conducto cístico que la tuvimos que realizar sistemáticamente en todos los casos. Esta canalización es fácil cuando el conducto cístico ha sufrido un acortamiento y distensión provocados por la migración de cálculos al colédoco, cuando la vesícula se continúa en forma infundibular con aquel conducto. Pero la mayor parte de las veces, hay que recurrir a una dilatación muy metódica, que puede llegar a requerir muchas sesiones, porque el conducto se presenta largo, espiralado y de diámetro prácticamente normal (Fig. 8).

El punto clave es la unión infundibulocística que, a veces, no se puede sobrepasar y que fue la causa de la suspensión de los intentos por esta vía en 8 ocasiones.

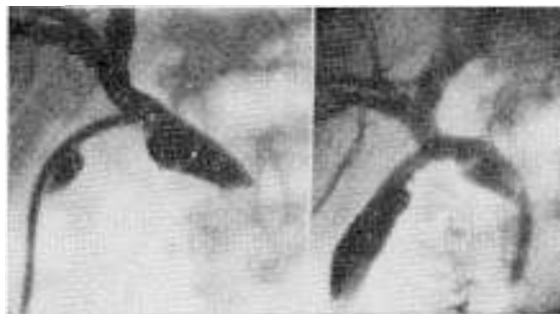


FIG. 8.— Extracción transvesiculocística. Dilatación del conducto cístico.

Para conseguir este pasaje utilizamos algunas maniobras que nos resultaron muy útiles. El uso de finas sondas plásticas o catéteres ureterales de extremo curvo logró a menudo vencer este ángulo y seguir avanzando en el cístico, cuando se le imprimen movimientos giratorios. La entrada al cístico, por lo común es poco accesible, excéntrica, impidiendo la introducción del extremo de las sondas. Puede ayudar en este sentido la tracción vesicular con una pinza introducida paralelamente. A veces, se consigue más resultado con catéteres muy blandos. Se llevan hasta el cístico a través de sondas guías o dejando su extremo libre de mandril para darle mayor movilidad.

Una vez que se consigue canalizar el conducto cístico hasta el colédoco comienza la tarea de su dilatación progresiva, para lo cual se tiene una base efectiva como es la ubicación de catéteres o sondas finas. Sobre los primeros se enhebran sondas de extremo abierto de calibre progresivamente mayor, haciéndose cambios cada 2 o 3 días. Deben cuidarse muy bien, por la facilidad con que se deslizan hacia la vesícula, obligando a recomenzar las maniobras. Una buena precaución es mantenerlas fijas con el balón de una sonda Foley inflado en la vesícula, lo que también mantiene un adecuado calibre del trayecto fistuloso. A veces recurrimos a puntos que las fijan a la piel.

Las primeras dilataciones son las de más cuidado, porque una vez que se llega a los 3 o 4 mm el camino queda hecho y los cambios de sonda pueden hacerse directamente, introduciéndolas con o sin ayuda de mandril, según el caso.

Hemos conseguido dilataciones extraordinarias en císticos que presentaban escaso calibre.

Los cálculos se extraen generalmente con la sonda en canastilla porque las pinzas difícilmente llegan a la porción terminal luego de tal recorrido (Fig. 9). No obstante, algunos casos los extrajimos disgregándolos con pinzas, lo que nos permitió acelerar la solución. Algunos cálculos pequeños o fragmentos pueden caer en la luz vesicular al retirarlos, pero aquí la toma es siempre factible (Fig. 10).

Ya hemos descrito algunas extracciones interesantes en otros trabajos, donde pueden consultarse más detalles (23, 24).

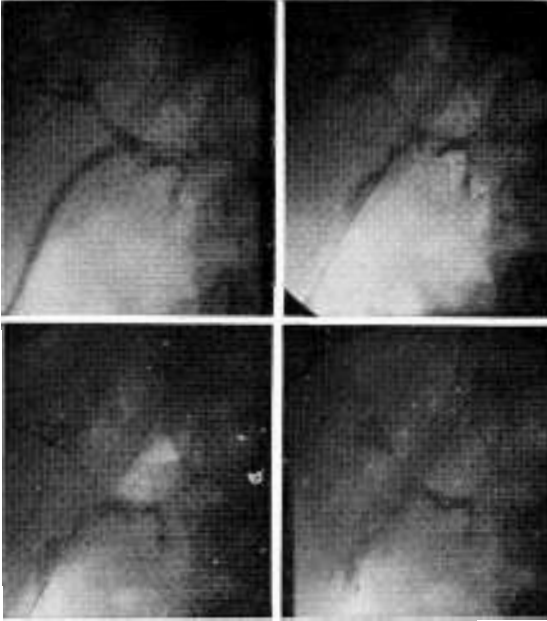


FIG. 9.—Secuencia radiográfica de la extracción de cálculos coledocianos a través de la vesícula, con catéter en canastilla.

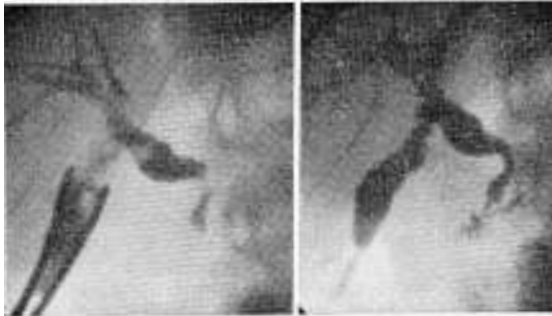


FIG. 10.—Extracción de fragmentos litiasicos caídos en la vesícula. Resultado final.

El hecho de poder resolver incruentamente estos casos es una ventaja apreciable, porque el grado de riesgo quirúrgico en general es mayor que en las extracciones comunes, lo que justifica el mayor tiempo y dedicación empleados en estos tratamientos.

El número de sesiones varió de 1 a 22 pero la mayoría de ellas consistieron solamente en cambios de sondas. De los 28 pacientes tratados hemos extraído los cálculos en 20.

La evolución alejada, que comprende hasta 4 años fue buena en todos los casos, siendo algunos de estos enfermos controlados con colangiografía endovenosa.

Panlitiasis. Litiasis intrahepática primitiva.

Algunos casos de panlitiasis merecen especial atención porque se solucionaron con el tratamiento incruento prolongado.

Se trata de pacientes con formación primitiva de cálculos en el hígado, algunos reoperados más de una vez y que incluso las operaciones derivativas, como anastomosis biliodigestivas o esfinteropapiloplastias, no logran solucionar su problema. Inclusive se presentaron con vías extrahepáticas finas y libres de cálculos.

El proceso consiste en dilataciones intrahepáticas, a veces diseminadas del árbol biliar, que a menudo desembocan en los conductos principales a través de zonas más estrechas. Es lógico que estas situaciones difícilmente puedan resolverse en el acto quirúrgico, que a menudo, dado el cuadro grave de estos enfermos se debe limitar solamente a una colodocotomía. Generalmente la sepsis biliar, en estos enfermos es severa, llegando a complicarse con abscesos intrahepáticos.

Tuvimos 4 casos en estas condiciones llegando a extraer 138 cálculos en un solo enfermo. Uno de ellos llevaba efectuada una colodocoduodenostomía y otro una esfinteropapiloplastia además del colodocodrenaje. El tratamiento llegó a requerir 8 meses en el caso más difícil. Porque nos vimos obligados a actuar en muchas sesiones para conseguir una total limpieza de todo el árbol biliar.

Para efectuar estas extracciones recurrimos a todos los recursos ya mencionados, precedidos de prolongadas dilataciones de las zonas de estrecheces. El aspecto colangiográfico definitivo fue muy satisfactorio en todos los casos. La evolución máxima fue de 2 años, porque fueron casos que tratamos últimamente. Un paciente falleció de infarto de miocardio a los pocos meses de finalizado el tratamiento, los demás están en perfecto estado hasta la actualidad.

Es así que no hablamos de curaciones definitivas, ya que será una evolución más alejada la que juzgue los resultados. No excluimos la recidiva de esta patología pero como tratamiento actual creemos que es lo más apropiado que podríamos haber hecho.

Tratamiento de patología asociada.

El tratamiento de esta numerosa serie nos ha permitido comprobar la escasa incidencia de otra patología asociada. Nos referimos en especial a las odditis fibrosas que crearían un problema no solucionable con este tratamiento. En general hemos comprobado que una vez eliminado los cálculos desaparecieron las reacciones inflamatorias a la altura de la zona oddiana. La mayoría de las veces el tiempo necesario para esta normalización no excedió de las 2 o 3 semanas. Algunos pacientes que presentaban imágenes de afinamiento, hipertonia o espasticidad de la zona esfinteriana, permitían, paradójicamente, el pasaje de gruesas sondas dilatadoras sin ningún obstáculo. Ello no ha hecho más que confirmar nuestro criterio de que las verdaderas fibrosis definitivas de la papila son excepcionales y que no pasan del 1%.

La evolución alejada de los pacientes tratados coincide con este criterio. Por eso efec-

tuamos siempre la extracción de cálculos sin tener en cuenta las imágenes colangiográficas catalogadas como odditis orgánicas, que muy a menudo acompañan a la litiasis.

Fuera de esta patología asociada mencionaremos la extensión que hicimos del tratamiento incruento a otras situaciones patológicas de las vías biliares coincidentes o no con la litiasis. Se trata de las distintas estenosis que pueden presentarse, de causa inflamatoria, congénita, iatrogénica o tumoral.

Hemos dilatado zonas de tabicamientos limitados en la porción terminal de carácter congénito en 2 pacientes, con buen resultado.

Ya mencionamos los casos de estrecheces a la altura de las vías biliares altas.

En estenosis malignas del hepatocolédoco efectuamos dilataciones de la estrechez como tratamiento paliativo, cuando ya no actuaban los tubos de Kehr u otros drenajes. Estos cambios incruentos de drenajes permitieron vivir a los pacientes largo tiempo, sin obstrucción biliar.

Las lesiones accidentales de las vías biliares, canalizamos los trayectos fistulosos, generalmente anfractuados y dilatamos la zona proximal de la vía seccionada, con sonda balón, para permitir una amplia anastomosis biliodigestiva.

En el postoperatorio de estas anastomosis dilatamos las zonas de sutura renovando sondas tutoras que dejamos con tal fin.

Como vemos, estos tratamientos instrumentales paliativos o definitivos amplían el campo de aplicación del tratamiento incruento. Hemos visto que Praderi ya efectuaba estos últimos tratamientos no operatorios con mucho éxito (29, 30).

RESULTADOS

El total de casos tratados en 11 años fue de 570. De ellos se extrajeron los cálculos en 543 no pudiendo hacerlo en 27, o sea el por-

centaje fue del 95,3 % y el 4,7 % respectivamente. Este porcentaje mejoró notablemente a partir de los primeros años como se aprecia en la Tabla 1. Las sesiones requeridas para la extracción fueron disminuyendo progresivamente. El aumento de casos de más de 4 sesiones obedece a la ampliación de las indicaciones a casos más complejos (nuevas vías de extracción, grandes cálculos, etc.).

En los tratamientos comunes transcoledocianos el éxito es prácticamente del 100 %, ya que en el último año sobre 130 casos tuvimos solo 1 fracaso. Por esta vía fueron tratados 516 pacientes. Por las vías restantes se trataron 54 enfermos y el porcentaje de éxitos varió del 72 al 80 % (Tabla 2).

En la Tabla 3 se discrimina la localización de los cálculos.

De los 570 casos tratados se había efectuado colangiografía intraoperatoria en 231. En más de la mitad de los casos en que se efectuaron, las radiografías fueron deficientes o hubo errores en la interpretación, en el resto, a pesar de ser placas correctas, los cálculos no se vieron por estar ocultos por la sustancia de contraste.

Se recurrió a dilataciones de los trayectos en 190 casos y en 380 la extracción fue directa.

Analizadas las operaciones previas a la extracción vemos que habían sido reoperados 48 pacientes. Ellos fueron todos resueltos, lo que evitó una tercera o cuarta operación. En 16 casos en que se efectuó coledocotomía y esfinteropapiloplastia quedaron cálculos residuales que, por su tamaño, no pudieron pasar al duodeno siendo todos extraídos instrumentalmente, lo mismo que en 2 casos de anastomosis coledocoduodenal (Tabla 4).

En cuanto a los instrumentos empleados (Tabla 5), predominó la extracción con pinzas (320) y en segundo lugar con la sonda de canastilla (123), pero en muchos pacientes se combinaron ambos instrumentos, se complementó con dilatación esfinteriana, etc.

TABLA 1

RESULTADOS OBTENIDOS EN LA EXTRACCION DE CALCULOS RESIDUALES

| Año | Nº de casos | Éxitos | Fracasos | Sesiones requeridas para la extracción | | | | |
|-------|-------------|--------|----------|--|-----|----|----|----------|
| | | | | 1 | 2 | 3 | 4 | más de 4 |
| 1964 | 4 | 2 | 2 | 1 | 1 | 2 | | |
| 1965 | 10 | 8 | 2 | 4 | 2 | 3 | 1 | |
| 1966 | 12 | 10 | 2 | 5 | 6 | | 1 | |
| 1967 | 21 | 18 | 3 | 14 | 5 | 2 | | |
| 1968 | 27 | 26 | 1 | 18 | 6 | 1 | 1 | |
| 1969 | 37 | 36 | 1 | 22 | 10 | 3 | 2 | |
| 1970 | 50 | 48 | 2 | 31 | 12 | 3 | 2 | 2 |
| 1971 | 59 | 56 | 3 | 35 | 13 | 5 | 4 | 2 |
| 1972 | 84 | 82 | 2 | 52 | 18 | 7 | 4 | 3 |
| 1973 | 130 | 126 | 4 | 77 | 25 | 15 | 7 | 6 |
| 1974 | 136 | 131 | 5 | 89 | 23 | 9 | 6 | 9 |
| Total | 570 | 543 | 27 | 349 | 121 | 50 | 28 | 22 |
| % | 100 | 95,3 | 4,7 | | | | | |

TABLA 2
RESULTADOS GENERALES EN LA EXTRACCION EN RELACION
CON LAS VIAS DE ACCESO

| | Nº de casos | Exitos | Fracasos |
|--------------------------|-------------|------------|----------|
| Vía transcoledociana | 516 | 503 97,5 % | 13 2,5 % |
| Vía transcística | 16 | 12 75 % | 4 25 % |
| Vía transvesicular | 10 | 8 80 % | 2 20 % |
| Vía transvesiculocística | 28 | 20 72 % | 2 28 % |
| Total | 570 | 543 95,3 % | 27 4,7 % |

TABLA 3
LOCALIZACION DE LOS CALCULOS BILIARES RESIDUALES

| | | |
|--|-----|--------|
| Porción terminal del colédoco | 272 | 47,7 % |
| Hepatocolédoco | 175 | 30,7 % |
| Conducto hepático izquierdo | 46 | 8,7 % |
| Conducto hepático izquierdo y hepatocolédoco | 35 | 6,1 % |
| Porción terminal y otras zonas | 22 | 3,8 % |
| Conducto hepático derecho | 11 | 1,9 % |
| Ambos hepáticos y panlitiasis intrahepática | 9 | 1,5 % |
| Total | 570 | 100 % |

TABLA 4
TIPO DE OPERACION PREVIA A LA EXTRACCION INSTRUMENTAL

| | | |
|---|-----|--------|
| Colecistectomía y coledocotomía | 452 | 79,8 % |
| Coledocotomías en reoperaciones ... | 48 | 8,4 % |
| Colecistectomía y drenaje transcístico | 16 | 2,8 % |
| Coledocostomía y esfinteropapiloplastia . | 14 | 2,4 % |
| Coledocoduodencanastomosis y Kehr | 2 | 0,3 % |
| Colecistostomías | 38 | 6,6 % |
| Total | 570 | 100 % |

TABLA 5
INSTRUMENTAL EMPLEADO EN LA EXTRACCION DE CALCULOS

| | | |
|----------------------------------|-----|--------|
| Diferentes tipos de pinzas | 320 | 56,9 % |
| Sondas en canastilla | 123 | 22,6 % |
| Bujías y sondas impulsoras | 37 | 6,8 % |
| Sondas aspirativas | 7 | 1,2 % |
| Asociación de instrumentos | 56 | 10,3 % |
| Total | 570 | 100 % |

Accidentes y complicaciones.

En esta serie los accidentes y complicaciones fueron mínimos, habiéndose resuelto todos ellos sin consecuencia para los pacientes. Un gran porcentaje de los mismos se produjeron en los primeros años y paulatinamente corregimos los motivos que los provocaban (Tabla 6).

Generalmente los dolores, colangitis, o leves ictericias se debieron al mal funcionamiento de las sondas, a su obstrucción o deslizamiento. Por eso deben ser bien vigiladas y asegurar un buen drenaje biliar. Algunos casos de sensibilidad especial determinaron que el

TABLA 6

LISTA DE COMPLICACIONES Y ACCIDENTES

| | |
|---|----|
| Dolor, vómitos y cólicos | 27 |
| Colangitis, fiebre transitoria | 14 |
| Colangitis, ictericia transitoria | 5 |
| Reacción pancreática | 2 |
| Falsa vía de los trayectos | 8 |

simple manipuleo instrumental exacerbara infecciones latentes en la vía biliar. Todos esos casos fueron dominados rápidamente con an-

TABLA 7

CAUSAS DE FRACASO EN LA EXTRACCION INSTRUMENTAL DE CALCULOS

| | |
|---|----|
| Trayectos fistulosos complejos | 6 |
| Cálculos impactados en la papila | 4 |
| Cálculos impactados en la vesícula | 2 |
| Imposibilidad de canalizar el conducto cístico (drenaje transcístico o colecistostomía) . | 9 |
| Deslizamiento de las sondas dilatadoras (oclusión proximal del trayecto fistuloso) | 3 |
| Contraabertura muy alejada del drenaje biliar | 1 |
| Estenosis en la entrada del hepático izquierdo | 1 |
| Cálculo muy grande | 1 |
| Total | 27 |

tibióticos, sin necesidad de interrumpir el tratamiento.

Hubo algunos casos de falsas vías en los trayectos fistulosos. En ellos se ubicaron sondas finas en los verdaderos trayectos para evitar trasvasaciones de la bilis, continuando luego las maniobras de extracción sin inconvenientes. No hubo coleperitoneos.

Causas de fracaso.

En la Tabla 7 figuran los motivos que impidieron la extracción. Actualmente todos ellos son vencidos, salvo la impactación pronunciada de los cálculos. Solamente algunos casos de trayectos muy finos, muy largos y flexuosos pueden dar lugar a dificultades serias, como así también los deslizamientos de los drenajes. Evidentemente en los tratamientos especiales de drenaje transcístico con catéteres y en los transvesiculares con cálculos en el colédoco, hay un porcentaje mayor de enfermos en que las lógicas dificultades no pueden corregirse.

Como profilaxis de los fracasos en general, aconsejamos dejar tubos de drenaje gruesos y en dirección directa a la piel, cuando se operan vías biliares.

DISCUSION

Evidentemente estamos ante un método definitivamente útil que ha llenado un vacío en un capítulo de la patología biliar. Consideramos al mismo más eficiente, rápido y seguro que los procedimientos clínicos, como sustancias diluentes, hiperpresiones hidráulicas, etc., de resultados inciertos, que requieren muchas sesiones y que generalmente, dadas las molestias que provocan, terminan con la paciencia del enfermo y del médico.

Analizando la sencillez y prontitud con que fueron extraídos numerosos cálculos, deducimos que es una oportunidad que no debe dejar de aprovecharse. En efecto, la mayoría de las veces la extracción se limitó a pocos minutos, predominando francamente las extracciones efectuadas en una sola sesión.

Indiscutiblemente, algunos casos son más laboriosos y el porcentaje de buenos resultados dependerá de la progresiva experiencia que se adquiera con la práctica. Es aquí donde se debe actuar con perseverancia e insistencia, si-

guiendo todos los preceptos enunciados, que, generalmente, llevarán al éxito final.

Si se tomaran las medidas profilácticas que proponemos, utilizando drenajes gruesos y evitando las contraaberturas alejadas, estos casos difíciles prácticamente no existirían y las soluciones serían simples en casi todos los casos. Por otra parte, aplicando estas medidas, el cirujano puede establecer una táctica quirúrgica sencilla, resolviendo rápidamente casos graves. Es decir evitaría los riesgos de exploraciones prolongadas cuando opera enfermos delicados, sabiendo que en el postoperatorio, la solución de la posible litiasis residual será factible en forma incruenta.

Prácticamente se puede llegar a resolver, con cierta experiencia, la totalidad de los casos que mantienen el tubo de Kehr. En los pocos casos en que se fracasa, nada se ha perdido, ya que, al reemplazar el tubo de Kehr por sondas, queda idéntica vía de orientación hacia el colédoco, útil en las reintervenciones.

Nuevos adelantos se agregan con la extracción de grandes cálculos y con los tratamientos a través de colecistostomías, pero siendo estos procedimientos más complejos, es conveniente que los mismos se efectúen cuando se haya tenido experiencia en las extracciones comunes a través de coledocostomías. Con estas últimas extensiones ampliamos las indicaciones a la generalidad de los casos de litiasis residual. Si bien el porcentaje de éxitos en estas nuevas aplicaciones no llega a casi el 100 % que obtenemos actualmente por transcoledociana, se consigue la resolución en buena proporción de enfermos que generalmente son los de mayor riesgo quirúrgico.

El campo de aplicación de estos recursos no operatorios también se hace extensivo al tratamiento de patología no litiasica, como estrecheces u obstrucciones en las vías biliares tratadas en el postoperatorio inmediato de las mismas, que se convertirá en buen recurso paliativo o definitivo según sea la naturaleza de la estenosis.

Finalmente conviene repetir las advertencias a quienes se inician en esta tarea, para que se tenga la más cuidadosa suavidad, evitando cualquier maniobra forzada en un intento por acelerar soluciones que a veces requieren paciencia y tiempo. Sería penoso empañar los resultados de un método tan eficaz con accidentes que no tienen por qué producirse o por un número exagerado de fracasos.

RÉSUMÉ

Traitement non opératoire de la lithiase résiduelle des voies biliaires.

En onze ans, 570 patients souffrant de lithiase résiduelle des voies biliaires furent traités par la méthode non opératoire. Dans 543 cas, c'est à dire 95,3 %, on put parvenir à l'extraction instrumentale des calculs, y compris les extractions transcystiques et transcholécystiques. Etant donné le pourcentage élevé des réussites, la morbidité très peu fréquente et la bonne évolution à long terme, il s'agit donc d'un recours indiscutablement positif que l'on peut adjoindre aux traitements de la pathologie biliaire.

SUMMARY

Non-surgical treatment of retained biliary stones.

In an 11-year period, 570 patients with residual calculi of the biliary tract were treated with the non-surgical method. In 543 of these patients, that is, in 95.3 % of the cases, instrumental removal of the calculi was achieved. These figures include trans-cystic and transcholecystic extractions. The high percentage of successes, the very low morbidity and the satisfactory results in the follow-up make this resource definitively useful, to be taken into consideration together with other treatments of the biliary pathology.

REFERENCIAS BIBLIOGRAFICAS

1. BAKER JA, CHISHOLM DP, SCHALLER RT. Removal of retained biliary stone without reoperation. *Arch Surg*, 104: 702, 1973.
2. BARNES JP. A modified Dormia catheter for biliary duct stones. *Armamentarium*, 5: 16, 1971.
3. BURHENNE HJ. Extraktion von Residualsteinen der Gallenwege ohne reoperation. *Fortschr Geb Roentgenstr Nuklearmed*, 117: 425, 1972.
4. BURHENNE HJ. Nonoperative retained biliary tract stone extraction. *Am J Roentgenol Radium Ther Nucl Med*, 117: 388, 1973.
5. BURHENNE HJ. Nonoperative extraction of retained biliary tract stone requiring multiple sessions. *Am J Surg*, 128: 288, 1974.
6. BURHENNE HJ. Nonoperative roentgenologic instrumentation technics of the postoperative biliary tract. *Am J Surg*, 128: 111, 1974.
7. COYLE MJ, THOMPSON WN. Non surgical removal of retained common duct stone. *Alaska Med*, 13: 89, 1971.
8. FENNESY JJ, YOU KD. A method for the expulsion of stones retained in the common bile duct. *Am J Roentgenol Radium Ther Nucl Med*, 110: 256, 1970.
9. GALLOWAY SJ, CASARELLA WJ, SEAMAN WS. The nonoperative treatment of retained stones in the common bile duct. *Surg Gynecol Obstet*, 137: 55, 1973.
10. LAGRAVE G, PLESSIS JL, POUGEARD-DULIMBERT G. Lithiase biliaire résiduelle; extraction à la sonde de Dormia par le drain de Kehr. *Mem Acad Chir*, 95: 431, 1969.
11. LAMIS A, LETTON AH, WILSON JP. Retained common duct stones. A new nonoperative technique for treatment. *Surgery*, 66: 291, 1969.
12. MAGAREY CJ. Non-surgical removal of retained biliary calculi. *Lancet*, 1: 1044, 1971.
13. MAHORNER H, BEAN WJ. Removal of a residual stone from the common bile duct without surgery. *Ann Surg*, 173: 857, 1971.
14. MAZZARIELLO R. La extracción instrumental de cálculos biliares residuales. *Bol Trab Soc Argent Ciruj*, 27: 640 y 709, 1966.
15. MAZZARIELLO R. Tratamiento de la litiasis residual de las vías biliares. Análisis sobre 37 casos. *Bol Soc Cir B Aires*, 51: 516, 1967.
16. MAZZARIELLO R. Nuevos aportes a la extracción instrumental de cálculos residuales. *Bol Trab Soc Argent Ciruj*, 29: 404, 1968.
17. MAZZARIELLO R. La extracción incruenta de cálculos biliares residuales. Buenos Aires. Martínez de Murguía, 1968.
18. MAZZARIELLO R. La extracción instrumental de cálculos biliares residuales. *Frensa Méd Argent*, 57: 1855, 1970.
19. MAZZARIELLO R. Removal of residual biliary tract calculi without reoperation. *Surgery*, 67: 566, 1970.
20. MAZZARIELLO R. Application of the Dormia catheter to the extraction of residual biliary tract calculi. *Acta Gastroenterol Latinoam*, 3: 79, 1971.
21. MAZZARIELLO R. Review of 220 cases of residual biliary tract calculi treated without reoperation. An eight-years study. *Surgery*, 73: 229, 1973.
22. MAZZARIELLO R. Tratamiento incruento de la litiasis residual de las vías biliares. *Cir Panam*, 3: 312, 1973.
23. MAZZARIELLO R. Extracción transcolecística de los cálculos coledocianos residuales. Nueva vía de tratamiento incruento. *Bol Trab Soc Argent Ciruj*, 34: 558 y 585, 1974.
24. MAZZARIELLO R. Transcholecystic extraction of residual calculi in common bile duct. *Surgery*, 75: 338, 1974.
25. MAZZARIELLO R. Actualización y progresos en la extracción instrumental de cálculos biliares residuales. *Bol Trab Acad Argent Cir*, 58: 270, 288 y 337, 1974.
26. Mc BURNEY RP, GARDNER HC. Nonsurgical removal of retained common duct stone; case reported. *Ann Surg*, 173: 298, 1971.
27. NILOFF PH, LALAYEW MJ. Non surgical removal of retained common duct stone. *Can Med Ass J*, 106: 789, 1972.
28. PATTERSON HC, DREW GO, BREM CHA. Overlooked gallstone and their retrieval. *Am J Surg*, 125: 257, 1973.
29. PRADERI R, GOMEZ FOSSATI C, MAZZA M. Cambio incruento de drenajes biliares. *Cir Urug*, 44: 10, 1974.
30. PRADERI R. Twelve years experience with transhepatic intubation. *Ann Surg*, 179: 937, 1974.
31. WAY LW, ADMIRAND WH, DUNPHY JE. Management of choledocholithiasis. *Ann Surg*, 176: 347, 1972.
32. WENTH AJ, LIEBERMAN RC, ALPERT M. Non-surgical removal of a retained common bile duct calculus. *Radiology*, 103: 207, 1972.