

Dres. ALBERTO VALLS y WASHINGTON LIARD \*

Las toracofrenolaparotomías son incisiones de abordaje de la región toracoabdominal derecha e izquierda y tórax inferior, pleura y mediastino, que dan una luz amplia hacia órganos profundos: estómago proximal,  $\frac{1}{3}$  inferior de esófago, bazo, suprarrenales, riñón, hígado, pedículo hepático, sobre todo para anastomosis-portocava (Satinsky, 35) facilitando su cirugía.

La historia de las incisiones toracoabdominales comienza en las dos últimas décadas del siglo XIX, en el tratamiento de las heridas de

esta región, con los colgajos del reborde costal de Lannelongue (20) en 1888, Parlavecchio (33) en 1893, Mickulitz en 1896, Marwedel (22) en 1903, Baudet y Navarro (26) en 1904. Pacheco Mendes (28) en 1903 presenta un abordaje a través de las VIII y IX costillas, que reseca, decola la pleura del diafragma, al que atraviesa. La primer toracofrenolaparotomía la realizó Demons (10) en 1901 en forma fortuita en un herido en VIII espacio intercostal izquierdo. Hizo una incisión pararrectal externa, vertical, y como comprobó una rotura de bazo, prolongó la incisión verticalmente hasta unirla a la herida del VIII espacio, seccionando XI, X y IX costillas junto con el diafragma,

---

\* Profesor Adjunto de Cirugía. Asistente de Cirugía. Fac. Med. Montevideo.

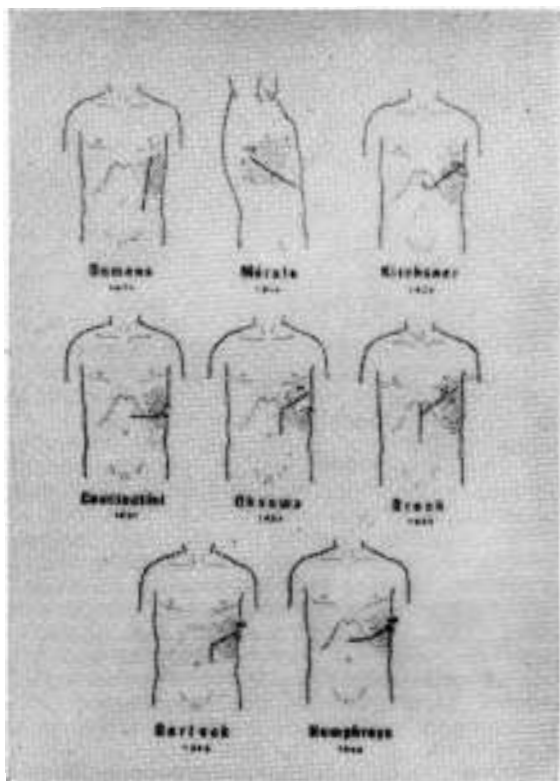


Fig. 1.—Esquema de diferentes incisiones.

pleura y peritoneo (fig. N<sup>o</sup> 1). Resecó el bazo pero falleció el enfermo.

Pero en sí, como operación reglada, la toracofrenolaparotomía es de estirpe uruguaya, gracias al espíritu creador de Mérola. Realizada en 1914, presentada en el Congreso Médico de 1916 y publicada en los Anales de la Facultad de Medicina en 1917 (24), que fue precedida de la publicación de otro trabajo (23) de elaboración de un colgajo posterior, para abordar estómago proximal, bazo y suprarrenal.

Mérola hacía un incisión (fig. N<sup>o</sup> 2) que empieza en el tórax a nivel de la línea escapular, se dirige hacia abajo, siguiendo la 9<sup>a</sup> costilla hasta el reborde torácico, lo franquea y termina en el abdomen, con la dirección en la extensión que el caso aconseje. Reseca la IX costilla en una extensión de 12 a 15 cms., sutura la pleura costal y diafragmática, aplicando el diafragma contra la parrilla costal, con un mano desde el abdomen, en U invertida para prolongar la incisión abdominal. Duvall, en el Congreso Interaliado de 1918, aconseja esta vía en heridas toracoabdominales. Schwartz y Quenu (37) la usan en el tratamiento de las hernias diafragmáticas y emplean, por primera vez, la vía intercostal, usada actualmente. Constantini (7, 8) en 1921 describe su incisión transversa abdominal, que se prolonga, seccionando el reborde costal, por los 9, 10 u 11 espacios, con sutura previa de la pleura costal y diafragmática, para evitar el neumotórax. Hasta aquí los procedimientos se

realizaban en la zona de diafragma extrapleural, que se buscaba aumentar en base a decolamientos de éstas, o en las zonas mudas de la pleura de Houard y Montaigné, previa sutura de las pleuras costal y diafragmáticas. Ya a Mickulitz le había preocupado el problema del neumotórax y le encomendó su solución a Sauerbruck (36), para poder operar en pleura libre (la tercera zona anatómica de la incisión) y es así que en 1920 Kirschner (18) describe su incisión en anzuelo (fig. N<sup>o</sup> 3) que va desde la unión de tercio medio y superior de la línea blanca abdominal al VIII cartílago, que corta para seguir por VII espacio intercostal hasta la línea escapular posterior, con sección del diafragma desde el reborde costal hasta el hiato esofágico, en pleura libre.

Prat (34) en 1923 y Nario (25) en 1925, se ocupan del tema. Ivanisevich (16) en 1929 prolongó la incisión de Arce por el X espacio, pero sin cortar la pleura. Caprio (3) en 1935, después de un estudio detallado con Mérola del tejido celular subperitoneal para vaciamientos ganglionares por tumores de testículo y cirugía de riñón por un abordaje por IX o X espacios, con o sin resección costal, evitando el neumotórax, por adosamiento pleural o decolamiento, haciendo una toracolumbotomía.

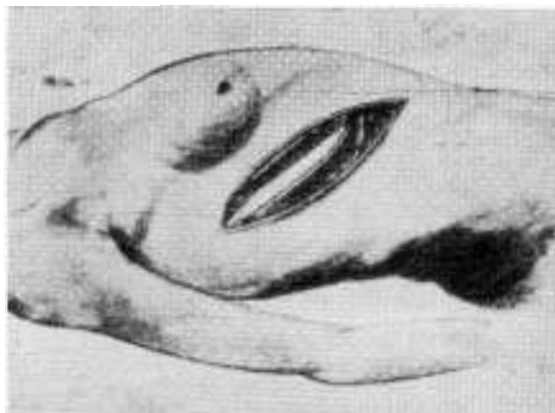

Fig. 2.—Incisión de Mérola. Esquema original del autor.

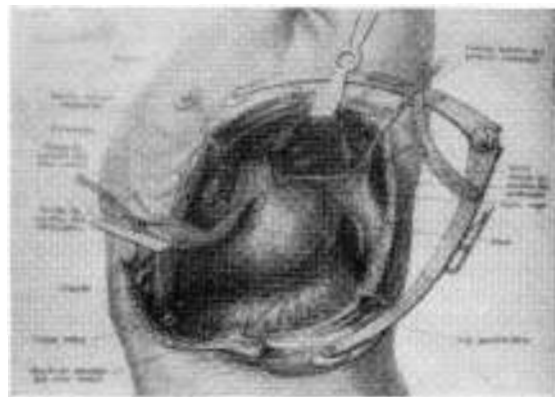


Fig. c.—Explicación en el texto.

Palma en 1938 (29) y 1939 (30) presenta un abordaje anterior, alto (VI y VII cartílagos) extrapleurales, previo decolamiento de esa serosa del diafragma. En 1949 nosotros presentamos en nuestra Clínica (del Campo) el abordaje de la XI costilla (40), divulgado en un trabajo actual de Marella y Mauro (21).

El abordaje amplio, con pleura libre, lo realiza Oshawa (27) en 1933, cuando presenta 18 enfermos operados de cáncer de cardias, con sobrevida de 8. Hace una incisión pararrectal izquierda, desde 7º cartílago hasta vecindades del ombligo, inspecciona las vísceras abdominales y después continúa lateralmente a lo largo de la pared torácica, hasta la línea escapular, con resección de VII y VIII costillas y penetración en pleura por VII espacio, sección del diafragma hasta el hiato esofágico, convirtiendo las cavidades torácica y abdominal en un solo campo operatorio (fig. Nº 1). Presentamos las incisiones de Brock (1) (fig. Nº 1), que saca de una mediana una incisión oblicua, que toma el VI espacio, la de Garlock (11, 12) que, por inspiración de Humphrey, hace una paramediana, que le permite tener criterio de operabilidad y, después se inclina hacia afuera, siguiendo el VIII espacio, secciona el diafragma hasta el hiato esofágico (fig. Nº 1). Poco antes, Humphreys (15) presentó el abordaje para neoplasma de cardias, primero por incisión transversa abdominal, después prolongada por el VIII espacio intercostal. Incisiones similares presentaron Kremen (19) y Harper (13). En 1948 Heaner y Humphreys (14) presentaron una incisión para abordar los procesos de la región toracoabdominal derecha, que recorre el IX espacio intercostal derecho y llega a la línea media abdominal 5 cms. arriba del ombligo, vía usada por primera vez en una colecistectomía. En la misma revista, Satinsky (35) presenta un abordaje similar para las anastomosis portocava, donde resaltan la ventaja de poder luxar el hígado hacia arriba, ver bien la cava y el pedículo hepático de atrás y afuera, evitando el problema de las adherencias peritoneales. Carter (5) usa una incisión similar para esplenectomía; posteriormente, junto con Helmsworth (6), en 1952, muestra su experiencia ampliada a la cirugía de esófago, cardias, estómago, hernias hiatales e hipertensión portal.

En 1952 Cosco Montaldo revive, con experiencia personal, la técnica de Mérola (9). Ese mismo año Palma (31) presenta un cáncer de esófago, operado por vía del VI espacio intercostal izquierdo, prolongado abajo y adelante al abdomen, lo que permitió ver la ausencia de metástasis en el hígado y trabajar en el tiempo abdominal. En el Congreso Uruguayo de Cirugía de ese año, Palma (32) describe una técnica de abordaje sin resección costal, ruginando la costilla subyacente, a la que secciona en el cuello oblicuamente abajo y afuera, con lo que deja la unidad de los músculos intercostales, para suturarlos después, con puntos perforantes, costales.

En ese mismo Congreso Caprio (4) hace el relato de toracolaparotomías, con una exposición detallada, y se refiere a su experiencia en

el abordaje, por esta vía, de los procesos subfrénicos, los tumores del riñón y suprarrenal y los vaciamientos ganglionares por tumores de testículo. Soto Blanco y colaboradores (38) se refieren a la importancia de los vasos diafragmáticos, sobre todo la vena, que desemboca en la suprahepática izquierda y aparece saliente en el peritoneo, como en "una repisa" y la riqueza vascular periesofágica, siendo más fácil liberar el esófago desde el tórax al abdomen.

#### EL CAMINO DE LA TORACOFRENOLAPAROTOMIA

Este camino se debe hacer con anestesia con baronarcosis y todas las garantías de la cirugía de tórax. La travesía de los planos parietales es la misma a derecha e izquierda, hasta el diafragma, haciendo variantes de altura. El abordaje lo hacemos sin resección costal, por un espacio intercostal: a derecha, por el IX, lo que permite actuar con comodidad sobre hígado, pedículo hepático, vena porta y cava. A izquierda, el VIII espacio intercostal, para estómago proximal, esófago, IX espacio o X para bazo (Constantini), X u XI espacio para riñón o suprarrenal. Es necesario poner al enfermo en decúbito lateral con una inclinación hacia atrás de 45°, y cambrado para abrir la región.

Como lo destaca Mérola, la incisión tiene una parte abdominal variable, que puede continuar la dirección de la disección costal, hasta interceptar la línea blanca o cruzarla, permitiendo cuando la operación es a izquierda, dominar la región pilórica, en cánceres de estómago proximal, para movilizar el duodeno y hacer la piloroplastia.

Las incisiones abdominales oblicuas son muy buenas, seccionan los rectos, respetan la inervación de la pared y siguen la dirección general del estómago, permiten explorar el abdomen y decidir si se continúa la operación con su parte torácica. A esta altura, la pared abdominal está formada en sus  $\frac{4}{5}$  por el recto anterior con su vaina, que llega hasta la extremidad del X cartílago costal, por lo que las incisiones por encima de este nivel, comprometen a esta estructura en forma exclusiva, con la línea blanca en la zona media. Por fuera los músculos anchos, que forman la vaina del recto: el gran oblicuo tendinoso, oblicuo abajo y adentro adhieren a la hoja de desdoblamiento anterior del pequeño oblicuo, que va desde la cresta iliaca hacia arriba y adentro, cuyas dos hojas anterior y posterior pasan por delante de la parrilla costal, envolviendo al recto, lámina que presenta un borde súpero externo que se relaciona con los cartílagos costales X, IX y VIII con los que forma una hendidura que permite abordar al transverso. Entre esa aponeurosis y el transverso, muscular, pasan los nervios y arterias intercostales, oblicuos abajo y adentro, igual que la incisión. El transverso se inserta en el reborde costal, en los X y XI cartílagos costales por fibras tendinosas y en puentes tendinosos entre estos cartílagos, junto con las

inserciones del diafragma, pero una cantidad de fibras tendinosas se dirigen afuera, por detrás de la parrilla costal y delante del diafragma, a fijar la línea de reflexión pleural (May), ligamento infrapleural de Rossi.

### LA TRAVESIA TORACICA

La incisión, al dirigirse arriba, afuera y atrás, hasta los ángulos costales, desde la piel y tejido celular, descubre 1º) una zona infero interna formada por el gran oblicuo, cuyos fascículos carnosos, insertados desde la V costilla hasta la XII, a nivel de la línea axilar media, se dirigen abajo y adentro, continuándose con su tendón, que form parte de la vaina del recto. Su disociación, en el sentido de la sección quirúrgica, respeta su inervación, que se realiza a esta altura; 2º) a partir de la línea axilar media, el sector posterior, formado por fibras verticales, carnosas, del dorsal ancho, que se insertan en VIII, IX, X y XI costillas, a veces en la XII, y las fibras carnosas, inferiores, del gran serrato, oblicuas abajo y adelante, igual que el gran oblicuo al que continúan, que llegan a insertarse en VIII y IX costillas, exactamente adentro de las del dorsal ancho.

Si se mira la incisión, presenta tres zonas: 1º) infero interna, abdominal, tendinosa sobre todo, vaina del recto; 2º) intermedia, de fibras carnosas del gran oblicuo, que recubren el alero costal; 3º) de fibras carnosas verticales superficiales, del dorsal ancho y oblicuas, profundas, del gran serrato. El gran oblicuo tiene su inervación e irrigación paralela a sus fibras y no es comprometida por la incisión. El gran dorsal, ramas descendentes de los vasos escapulares inferiores, lo mismo que el serrato y es necesario seccionarlos, previa hemostasis.

Estas láminas musculares dejan entre sí y la parrilla costal, planos celulosos, que converjen hacia sus inserciones en la línea axilar media, pero sin comunicar entre sí: 1º) un espacio celuloso amplio, anterior, entre gran oblicuo y parrilla costal, que se continúa abajo y adentro en el abdomen entre los oblicuos; 2º) un espacio entre dorsal ancho por fuera y serrato por dentro; 3º) otro espacio entre serrato y la aponeurosis serrática, que continúa su borde inferior, y la parrilla costal. Estos dos últimos espacios están superpuestos y llegan juntos a las inserciones comunes costales, en la línea axilar media, donde avecinan por sus vértices con el espacio situado detrás del gran oblicuo, formando allí una confluencia estelar.

### LA PARRILLA COSTAL

La parrilla costal, en la región toracoabdominal, forma dos aleros que dejan entre sí una zona descubierta, epigastrio, inscrita en el ángulo costoxifoideo, de amplitud variable, de 40 a 70 grados, en general 60 grados, por lo que en los sectores laterales los órganos abdominales están protegidos por ellos, cuyas zonas

declives corresponden a las X costillas, que llegan a nivel de L III, motivo por el cual los espacios intercostales son más amplios adelante, lo que facilita el abordaje intercostal.

El reborde de ese alero es condral; está formado por el VII cartílago, que llega ascendente, al esternón; a su borde inferior se fija el VIII cartílago, que forma un gancho bien marcado; el IX se fija en el VIII. El X queda a menudo libre y permite siempre el acceso fácil desde la pared abdominal al IX espacio intercostal. Las incisiones que alcanzan los espacios VII y VIII tienen que seccionar el reborde cartilaginoso, del que se reseca un fragmento, para permitir después la sutura con hilo no reabsorbible para reconstruirlo.

Las articulaciones condrocostales forman una línea oblicua abajo y afuera que tiene una inclinación con la vertical de 15 a 20 grados, que se encuentra con la línea inclinada del reborde, cuya inclinación es de 30 grados, a nivel de la X costilla. A nivel del VIII cartílago, la articulación está separada del reborde 5 cms., en el IX, 3 cms., en el X, 1 cms.

La travesía del espacio intercostal la hacemos siguiendo el borde costal superior, avascular, al que ruginamos.

### EL PLANO SUBCOSTAL

Si desinsertamos los músculos intercostales, del borde superior de la X costilla, se cae sobre un campo que está formado arriba y afuera por el fondo de saco costopleural, que va desde el VIII cartílago costal, al que abandona a nivel de la articulación condrocostal, para ir abajo y afuera cruzando la VIII costilla o sea a nivel de la línea mamaria; la IX, en la línea axilar anterior; la X, en la línea axilar media, empezando ahí su ascenso hacia atrás y adentro y cruza la XI en la línea escapular, a 11 centímetros de la línea media; la XII queda totalmente incluida la mayoría de las veces en el fondo de saco pleural. Se ve que hay un sector de parrilla costal, de mayor amplitud a nivel de la X, de relaciones diafragmáticas extrapleurales. En este espacio, cerca de las inserciones del diafragma, descendiendo la rama diafragmática de la mamaria interna. Delante de la pleura está la facia endotorácica, que deja un espacio extrafacial y otro, intrafacial.

A nivel de los bordes costales salen tractos fibrosos ascendentes para el borde superior, y descendentes para el inferior, donde se puede romper la pleura. El fondo de saco pleura está fijado por el ligamento infrapleural de Rossi, que puede ser seccionado, permitiendo su decolamiento (Navarro, 1894), y como hizo Pacheco Mendes a nivel de la X costilla.

Si miramos el conjunto, vemos que está formado por tres sectores: 1º) diafragmático extrapleural; 2º) pleural, de contacto de hojas costal y diafragmática, zonas mudas de la pleura de Houard y Montaigné, donde Mérola y Constantini colocaban puntos soliradizándolas; 3º) pleura libre, donde está alojado el pulmón, usada a izquierda para llegar hasta

## TORACOTOMIAS

el mediastino, en los procesos de cardias y esófago distal.

Después de atravesar estos planos, se separan las costillas con el separador de Finochietto y se procede a seccionar el diafragma.

## EL DIAFRAGMA

El diafragma forma una bóveda que bajo más por atrás, cuyas fibras ascienden desde el reborde costal hasta el centro frénico, verdadero trébol, con una hoja anterior, una izquierda y una derecha.

Mérola, a través del peritoneo, aplicaba con la mano el diafragma con su pleura, a la pleura costal y lo fijaba con puntos separados, formando una U invertida, que continúa la incisión abdominal para evitar el neumotórax. Era una laparofrenotoracotomía.

La sección se hace en sentido radiado, desde la zona de travesía costal hacia el centro frénico; a izquierda, en la cirugía del cardias, buscando el hiato esofágico (fig. N° 3). Se seccionan ramas de la arteria diafragmática inferior, que contornean el centro frénico y el hiato de pasaje esofágico, muy vascularizado (Soto) que se hemostasia. En una última etapa se seccionan las fibras musculares periesofágicas, para hacer la liberación del conjunto gastroesofágico. La sección del diafragma unifica la cavidad pleural y el peritoneo, superficializando las maniobras sobre órganos profundos. Esta vía permite abordar esófago, estómago proximal, páncreas, bazo (por vía de IX o X espacio), suprarrenal y polo superior de riñón así como el tejido celulo-linfoganglionar retroperitoneal por el camino de la XI costilla. Se puede decolar el mesogastrio hacia la derecha y abordar fácilmente la hoz de la coronaria.

A derecha la vía preferida es la del IX espacio para hígado, cara superior, posterior y externa; pedículo hepático, la XI, para llegar al ligamento coronario hepático (del Campo, Valls y Marella) y dominar los espacios interhepatofrénicos, la suprarrenal, el polo superior del riñón y el tejido celular subperitoneal (fig. N° 4).

Palma, en los procesos subfrénicos anterosuperiores hizo el abordaje por VI y VII espacios, donde se puede decolar la pleura más fácilmente que abajo y afuera, a la altura de la IX y X costillas (Pacheco Mendes).

A derecha, la sección del ligamento triangular derecho del hígado, permite reclinar el hígado hacia el tórax (Satinsky y Heaner y Humphreys), abriendo el espacio subhepático (fig. N° 4), lo que facilita el abordaje posterolateral del pedículo hepático, vena cava, viéndose la suprarrenal con la vena capsular media, tributaria de la cava.

El cierre se hace dejando drenajes peritoneales, cuando se requiere, que salen por pared abdominal. Cierre de la pared abdominal; sutura del diafragma con puntos separados de h'lo no absorbible, fijando a izquierda el órgano de pasaje al diafragma. Se deja tubo de drenaje pleural por contraabertura posterolateral declive. Sutura con tansa de nylon del

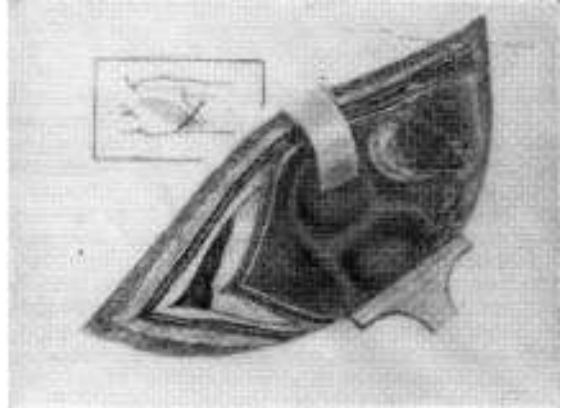


FIG. 4.— Explicación en el texto.

reborde cartilaginoso y del plano costointercostal, descambrando al paciente. Sutura de los planos musculares. Lino en piel.

Es unánime el concepto de las ventajas que aporta esta incisión, obra del espíritu fecundo de Mérola, que facilita enormemente las maniobras quirúrgicas y hace posible las intervenciones quirúrgicas más perfectas y modernas.

## BIBLIOGRAFIA

1. BROCK, R. C. *Brit. J. Surg.*, 30: 146-150, 1942.
2. CANNIOT, E. "De la resection du bord inférieur du thorax pour aborder la face convexe du foie." Thèse. París, 1890. I. N° 101.
3. CAPRIO, G. "Abordaje de los abscesos subfrénicos y centrohepáticos altos". *An. Ateneo Clín. Quir.* 1935.
4. CAPRIO, G. "Abordaje toracoabdominal de la cavidad abdominal". *Congr. Ur. de Cir.*, 39: 1952, pág. 43.
5. CARTER, B. N. "The combined thoracoabdominal approach with particular reference to its employment in splenectomy." *Surg. Gyn. Obs.* 84: 1019, 1947.
6. CARTER, B. N. y HELMWORTH, J. A. "Observaciones sobre la utilización de la incisión toracoabdominal combinada." *Ann. Surg.* (versión español) 9: 746, 1952.
7. CONSTANTINI, M., RAPPORT DE SCHWARTZ, N. A. "Contusion de la rate; splénectomie par toracophrenolaparotomie". *Bull. et Mém. Secc. de Chir.* 46: 279, 1920.
8. CONSTANTINI, N. "Valeur de l'incision combinée de l'abdomen et du thorax dans l'exploration chirurgicale de l'hypocondre gauche". *Jour. Chir.* 23: 130, 1921.
9. COSCO MONTALDO, H. "Sobre la incisión toracoabdominal de Mérola." *Bol. Soc. de Cir. del Ur.* 23: 163, 1952.
10. DEMONS, A. Comentario de trabajo de Vanvert sobre ligadura de vasos esplénicos y esplenopexia. XIV Congrès de Chirurgie, pág. 183, París, 1901.
11. GARLOCK, J. H. "Combined abdominothoracic approach of cardias and lower esophagus." *Surg. Gyn. Obst.* 83: 737, 1946.

12. GARLOCK, J. H. "Technical problems on the surgical treatment of carcinoma of the esophagus and upper stomach. *Jour. of Thor. Surg.* 16: 215, 1947.
13. HARPER, F. R. "Thoracoabdominal approach to the upper abdomen. *Surg. Gyn. Obst.* 84: 331, 1947.
14. HEANER, J. y HUMPHREYS, G. H. "La vía toracoabdominal derecha". *Ann. Surg.* (versión española). 7: 2243, 1948.
15. HUMPHREYS, G. H. "An approach to resections of the esophagus and gastric cardias." *Ann. Surg.* 124: 288, 1946.
16. IVANISEVICH, O. "Tratamiento operatorio de los quistes hidáticos del hígado". *Bol. Inst. Clín. Quir.* 5: 40, 1929.
17. JANEWAY, H. H. and GREEN, N. W. *Ann. Surg.* 52: 67, 1910.
18. KIRSCHNER, M. "Ein neues verfahren der oesophagoplastik". *Arch. Klin. Chir.* 114: 606, 1920.
19. KREMEN, A. J. "A combined abdominothoracic incision particularly adapted for use in total gastrectomy and esophagogastrectomy." *Surgery*, 24: 605, 1948.
20. LANNELONGUE, O. "Resection du bord inférieur du thorax." III Congrès de Chir. Franc. 358, 1888.
21. MARELLA, M. S. y MAURO, L. "Abordaje por vía de la XI costilla del espacio subfrénico derecho". *Cir. Urug.* 40: 275, 1970.
22. MARWEDEL, G. "Die ausklappung des rippenbogens zur erleichterung operative eingriffe im hypocondrium und zwerchfellkuppebraum". *Zentrb. Chir.* 30: 938, 1903.
23. MEROLA, L. "Ensayo de acceso a la "fosa frénica." Colgajo frénico. *An. de la Fac. de Med.* 1: 199, 1916.
24. MEROLA, L. "Manera de abordar la cara superior del hígado. Incisión toracoabdominal". *An. Fac. de Med.* 2: 105, 1917.
25. NARIO, C. "Variantes de la toracalaparotomía." *An. de la Fac. de Med.* 10: 19, 1925.
26. NAVARRO, A. "Cirugía de la fosa frénica." *Investigaciones de Cirugía Clínica y Experimental.* 1: 71, 1927.
27. OSHAWA, T. "Surgery of the esophagus." *Arch. Jap. Chir.* 10: 605, 1933.
28. PACHECO MENDES. "Sur un procédé pour adorer les abcès sous diaphragmatiques du foie. *Rev. de Chir.* 26: 732, 1903.
29. PALMA, E. C. "Consideraciones sobre el abordaje de la logia subfrénica." X Congreso Argentino de Cirugía. 1: 976, 1938.
30. PALMA, E. C. "Toracofrenolaparotomía parapleural". *Bol. Soc. Cir. Urug.*, 10: 143, 1939.
31. PALMA, E. C. "Esofagectomía por cáncer en un anciano mediante toracalaparotomía sin resección costal". *Bol. Soc. Cir. Urug.* 23: 196, 1952.
32. PALMA, E. C. "Contribución al perfeccionamiento de la toracalaparotomía". *Cong. Urug. Cir.* 3º 74, 1952.
33. PARLAVECCHIO, G. "Contributo alla chirurgia del diaframma. Operazione per suture di ferite diaframmatiche coi metodi di Postempski Erydygier modificati." *La Riforma Medica.* 2: 146, 1893.
34. PRAT, D. "Cirugía del bazo y de la logia frénica." *An. Fac. Med.*, 8: 31, 1923.
35. SATINSKY, V. "Vía toracoabdominal para anastomosis portocava". *Ann. Surg.* (versión española). 7: 2116, 1948.
36. SAURBRUCK, F. *Cirugía del tórax.* Labor. Barcelona, 1926.
37. SCHWARTZ, A. et UENU, J. "Le traitement des hernies diaphragmatiques (technique opératoire)." *Paris Médicale*, 2: 163, 1919.
38. SOTO BLANCO, J., FERNANDEZ CHAPELA, A., GUGLIELMONI, O. "Anatomía quirúrgica de la toracofrenolaparotomía en vista a la cirugía de la neoplasia gastroesofágica". *Congreso Urug. Cir.* 3º. 68, 1952.
39. TIEGEL, M. Citado por Carter, B. N. *Beitr. Klin. Chir.* 65: 314, 1909.
40. VALLS, A. "El problema de la XI costilla". 1949, inédito.
41. WU, Y. K. and LOUCKS, H. H. "Resection of esophagus for carcinoma; analysis of experiences in II cases. *J. Thor. Surg.* 2: 516, 1942.